

Olfaktorne promjene i reorganizacija moždane arhitekture nakon ozljede kralježnične moždine

Mikšić, Anamarija

Master's thesis / Diplomski rad

2023

Degree Grantor / Ustanova koja je dodijelila akademski / stručni stupanj: **University of Rijeka / Sveučilište u Rijeci**

Permanent link / Trajna poveznica: <https://um.nsk.hr/um:nbn:hr:193:939699>

Rights / Prava: [In copyright](#)/[Zaštićeno autorskim pravom.](#)

Download date / Datum preuzimanja: **2025-02-10**

Repository / Repozitorij:

BIotech

[Repository of the University of Rijeka, Faculty of Biotechnology and Drug Development - BIOTECHRI Repository](#)



SVEUČILIŠTE U RIJECI
ODJEL ZA BIOTEHNOLOGIJU
Diplomski sveučilišni studij
Istraživanje i razvoj lijekova

Anamarija Mikšić

**Olfaktorne promjene i reorganizacija moždane arhitekture nakon
ozljede kralježnične moždine**

Diplomski rad

Rijeka, 2023.

SVEUČILIŠTE U RIJECI
ODJEL ZA BIOTEHNOLOGIJU
Diplomski sveučilišni studij
Istraživanje i razvoj lijekova

Anamarija Mikšić

**Olfaktorne promjene i reorganizacija moždane arhitekture nakon
ozljede kralježnične moždine**

Diplomski rad

Rijeka, 2023.

UNIVERSITY OF RIJEKA
DEPARTMENT OF BIOTECHNOLOGY
Graduate programme
Drug research and development

Anamarija Mikšić

**Olfactory changes and reorganization of brain neural circuitry
following spinal cord injury**

Master thesis

Rijeka, 2023.

Diplomski rad obranjen je dana 18. srpnja 2023. pred povjerenstvom:

1. izv. prof. dr. sc. Rozi Andrečić Waldowski, predsjednik/ca povjerenstva
2. izv. prof. dr. sc. Nela Malatesti, član/ica
3. doc. dr. sc. Željka Minić, mentor/ica
4. doc. dr. sc. Katarina Kapuralin, zamjenski član/ica

Rad ima 52 stranice, 16 slika, 4 grafa, 3 tablice i 45 literaturnih navoda.

SAŽETAK

Ozljeda kralježnične moždine (OKM) traumatski je događaj s devastirajućim posljedicama za fizičko i psihičko stanje pacijenata. Sve je više dokaza kako OKM ne utječe samo na motorne funkcije, već i na osjetilne i autonomne funkcije te tako smanjuje kvalitetu života ljudi koji žive s ozljedom. OKM se povezuje i sa gubitkom osjeta mirisa i promjenama u moždanoj neuronskoj arhitekturi, stoga je bitno odrediti povezanost ozljede kralježnične moždine i olfaktorne funkcije. Prvi cilj ovog istraživanja bio je koristiti intranazalnu administraciju tracera aglutinin pšeničnih klica konjugiran peroksidazom hrena (WGA-HRP) kako bi se promatrali osjetilni neuroni olfaktornog trakta kroz olfaktorni epitelij do olfaktornog bulbusa u mozgu štakora. WGA-HRP signal uspoređivan je između zdravih štakora i štakora s OKM. Osim WGA-HRP tracera, promatrao se i intenzitet imunofluorescencije dekarboksilaze glutaminske kiseline (GAD67), neuronske jezgre (NeuN) i aktivacija mikroglije. Provedene su imunohistokemijske metode bojenja sagitalnih i koronarnih rezova olfaktornog bulbusa zdravih štakora i onih s OKM. Rezultati su na kraju analizirani pomoću fluorescentnog mikroskopa te se uspoređivao intenzitet fluorescencije WGA-HRP tracera, GAD67 i mikroglije između zdravih i štakora s OKM. Rezultati pokazuju kako postoje razlike u intenzitetu WGA-HRP signala, te je signal slabiji nakon ozljede kralježnične moždine. Također, postoje i razlike u GAD67 signalu, te je on jači nakon ozljede kralježnične moždine. Mikroglije su također emitirale više fluorescencije nakon OKM, te se njihova morfologija promijenila iz neaktivnog stanja u aktivno. Ovi podaci ukazuju na promjene u olfaktornoj arhitekturi nakon OKM. Prijenos živčanih podražaja od olfaktornog epitelija preko olfaktornog bulbusa do mozga je smanjen, a aktivacija mikroglija pokreće upalne procese lučenjem citokina u olfaktornom bulbusu

KLJUČNE RIJEČI: ozljeda kralježnične moždine, olfaktorna disfunkcija, WGA-HRP tracer, GABA

ABSTRACT

Spinal cord injury (SCI) is a traumatic event with devastating consequences for the physical and mental condition of patients. There is increasing evidence that SCI affects not only motor functions, but also sensory and autonomic functions and thus reduces quality of life of people living with the injury. SCI is also associated with loss of smell and changes in the brain neural circuitry, so it is important to determine the relationship between spinal cord injury and the olfactory function. The first goal of the study was to use intranasal administration of wheat germ agglutinin conjugated to horseradish peroxidase (WGA-HRP) to trace sensory neurons of the olfactory tract from the nasal olfactory epithelium to the olfactory bulb in the rat brain. The WGA-HRP tracing was compared between healthy rats and rats with spinal cord injury. In addition to WGA-HRP tracing, the goal of the study was to examine the pattern and intensity of glutamic acid decarboxylase (GAD67) immunofluorescence, neural nuclei (NeuN) staining as well as activation of microglia. Immunohistochemical staining methods were performed on sagittal and coronal sections of the olfactory bulbs harvested from healthy rats and those with spinal cord injury. The results were finally analyzed using a fluorescent microscope. Fluorescence intensity of WGA-HRP tracer, GAD67 and microglia was compared between healthy and SCI rats. The data showed that there are differences in WGA-HRP signal intensity between SCI and control animals, with the signal being weaker after the injury. There are also differences in the GAD67 signal, with it being stronger following SCI. Microglia also emitted more fluorescence after SCI with their morphology shifted from inactive to an active state. These data indicate changes in olfactory architecture following SCI. The transmission of nerve stimuli from olfactory epithelium through the olfactory bulb to the brain is reduced, and microglial activation triggers inflammatory processes by secreting cytokines within the olfactory bulb.

KEY WORDS: spinal cord injury, olfactory dysfunction, WGA-HRP tracer, GABA

KRATICE I PRIJEVODI

WGA-HRP	Wheat agglutinin conjugated to horseradish peroxidase (aglutinin pšeničnih klica konjugiran peroksidazom hrena)
GAD67	Glutamic acid decarboxylase 67 (Dekarboksilaza glutaminske kiseline)
NeuN	Neuronal nuclei (Neuronska jezgra)
IB	Immunobuffer (Imunopufer)
NHS-IB	Normal Horse Serum Immunobuffer (Imunopufer normalnog konjskog seruma)
TPBS	Tris Phosphate buffered saline (Tris fosfat puferirana fiziološka otopina)
Naive	Kontrolna, zdrava skupina životinja bez ozljede kralježnične moždine
SCI, OKM	Spinal cord injury (Ozljeda kralježnične moždine)
Tracer	Tragač
CTCF	Corrected total cell fluorescence (Ispravljena ukupna stanična fluorescencija)

SADRŽAJ

1. UVOD	1
1.1. Ozljeda kralježnične moždine	1
1.2. Olfaktorna funkcija	2
1.3. Neurodegenerativne bolesti i olfaktrona (dis)funkcija	5
1.4. Promjena olfaktorne funkcije kao posljedica ozljede kralježnične moždine	6
1.5. Moždani neurotransmiteri, markeri i traceri	7
1.5.1. WGA-HRP.....	7
1.5.2. Dekarboksilaza glutaminske kiseline-GAD67	9
1.5.3. NeuN.....	11
1.5.4. Mikroglija	12
2. SVRHA I CILJEVI ISTRAŽIVANJA	14
3. MATERIJALI I METODE	15
3.1. Životinje	15
3.2. Ozljeda kralježnične moždine i postoperativna njega	15
3.3. Administracija tragača/tracera	15
3.4. Prikupljanje uzoraka moždanog tkiva	16
3.5. Određivanje mase mozga	16
3.6. Rezanje moždanog tkiva.....	17
3.7. Imunohistokemija	18
3.7.1. Vizualizacija WGA-HRP, GAD67, NeuN i mikroglije	18
3.8. Mikroskopiranje	23
3.9. Statistička obrada podataka.....	24
4. REZULTATI.....	26
4.1. Razlike između masa mozga kod zdravih štakora i štakora s ozljedom kralježnične moždine	26
4.2. Anatomija olfaktornog bulbusa	27
4.3. Ekspresija WGA signala u olfaktornom bulbusu štakora	28
4.4. Ekspresija GAD67 signala u olfaktornom bulbusu štakora	32
4.5. Promjene u olfaktornom bulbusu kao posljedica ozljede kralježnične moždine u štakora	35
5. RASPRAVA	41
6. ZAKLJUČAK	46

7. LITERATURA.....	47
8. ŽIVOTOPIS	53

1. UVOD

1.1. Ozljeda kralježnične moždine

Ozljeda kralježnične moždine (OKM) je destruktivno neurološko i patološko stanje koje uzrokuje motornu, osjetilnu i autonomnu disfunkciju. [1] Posljedice su vidljive u fizičkom, ali i psihičkom stanju pacijenata. OKM može biti posljedica fizičke traume poput frakture, prometnih nezgoda, padova povezanih s poslom/sportom, nasilja itd. [2] Vremenom broj ozljeda kralježnične moždine raste zbog drugačijeg načina življenja te je današnja stopa incidencije 40-80 slučajeva na milijun ljudi. Muškarci su skloniji ozljedi kralježnične moždine zbog opasnijeg načina života te je omjer 2:1 s obzirom na žene. [3]

Ozljeda kralježnične moždine može se kategorizirati u primarnu i sekundarnu fazu. Primarna faza označava početnu mehaničku ozljedu u kojoj je fizička sila direktno primijenjena na kralježničnu moždinu te ona zapravo određuje ozbiljnost ozljede. [4] Nakon primarne faze slijedi niz događaja koji se mogu opisati kao sekundarna ozljeda. Ona se može podijeliti u 3 faze: akutna, sub-akutna i kronična faza.[1] Ovisno o fazi, simptomi i unutarstanični procesi se pogoršavaju i postaju ozbiljniji i teži za liječiti. Općenito u sekundarnoj fazi OKM dolazi do ozbiljnijih posljedica koje uvelike mijenjaju tijek bolesti. Pojavljuje se problem neuronske ekscitotoksičnosti zbog prekomjernog nakupljanja iona kalcija i glutamata u stanicama te se stvaraju slobodni radikali poput reaktivnih kisikovih vrsta (ROS). Dolazi do oštećenja neurona te njihovih proteina i lipida, ali i mitohondrijske disfunkcije. Propusnost stanica je povećana, javlja se ishemija, oštećenje žila, apoptoza stanica, ali i upala. [1] Upalne stanice poput makrofaga, mikroglije, neutrofila i T-stanica dolaze na mjesto upale i luče upalne citokine (TNF-a, IL-1, IL-6). [4] Osim djelovanja na mjestu ozljede, upalne stanice utječu i na ostale neurone u središnjem živčanom sustavu (SŽS). [1] Apoptoza i ekscitotoksičnost ne djeluju samo na

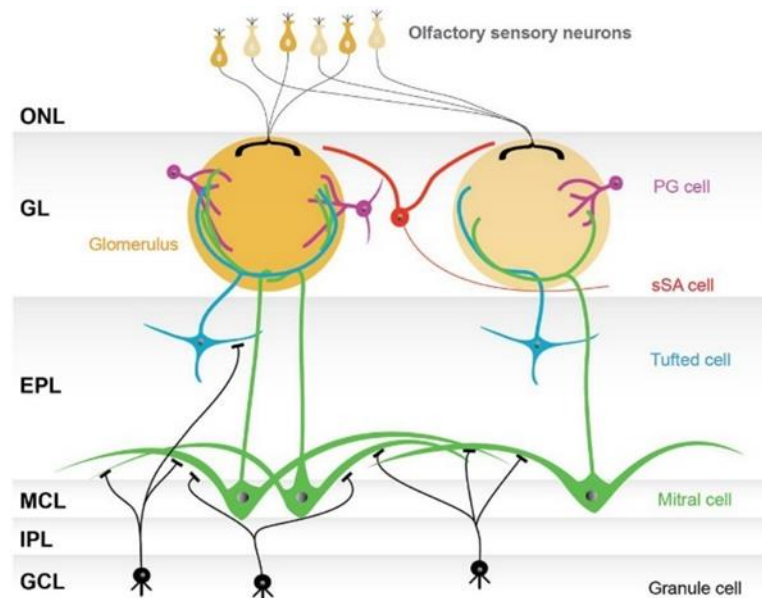
neurone, već i na oligodendrocite-stanice živčanog sustava obavijene mijelinskom ovojnicom. [5] Zbog nastale apoptoze oligodendrocita, dolazi do kronične demijelinizacije koja uzrokuje neurodegeneraciju. Aksonska vlakna iz tog razloga imaju degradiranu mijelinsku ovojnicu te se taj slučaj naziva Wallerijanska degeneracija. [2]

Postoje razne metode liječenja koje smanjuju neurološka oštećenja i potiču regeneraciju i očuvanje neurona. Liječenje ovisi o fazi OKM. Akutna faza može se liječiti farmakološkom terapijom, a ako se radi o uznapredovanim fazama, koriste se kombinacije farmakoloških lijekova, transplantacije stanica, liječenje matičnim stanicama ili korištenje scaffolda i matičnih stanica. [2] Iako postoje razne terapije, one su limitirajuće i nijedna nije dokazano u potpunosti učinkovita. Mogući razlozi su kompleksnost zacjeljivanja i plastičnost SŽS. [1] Iz tog razloga, potrebna su daljnja istraživanja i ulaganje u bolje razumijevanje svih aspekata bolesti, kako bi pacijentima život bio lakši i bezbolniji.

1.2. Olfaktorna funkcija

Olfaktorna neuronska mreža započinje u nosnoj šupljini, točnije aktivacijom olfaktornih osjetilnih neurona koji se protežu kroz olfaktorni epitelij. Svaki osjetilni neuron izražava jedan tip receptora za osjet mirisa. Oni osjetilni neuroni koji izražavaju isti receptor projiciraju svoje aksone u isti glomerul koji se nalazi u olfaktornom bulbusu, što znači da svaki glomerul u olfaktornom bulbusu predstavlja jednu vrstu mirisnog receptora (**Slika 1**). Osjetilne informacije koje dolaze iz olfaktornog epitela u glomerul obrađuju se višestrukim interakcijama prije prijenosa projekcijskim neuronima olfaktornog bulbusa do viših moždanih centara. [6] Informacije o mirisu su dalje procesuirane pomoću projekcijskih ili output neurona koji se nazivaju mitralne i čupave stanice (tufted), koje preko svojih aksona te informacije šalju do raznih regija u olfaktornom korteksu kako bi se dobio bihevioralni odgovor. [7]

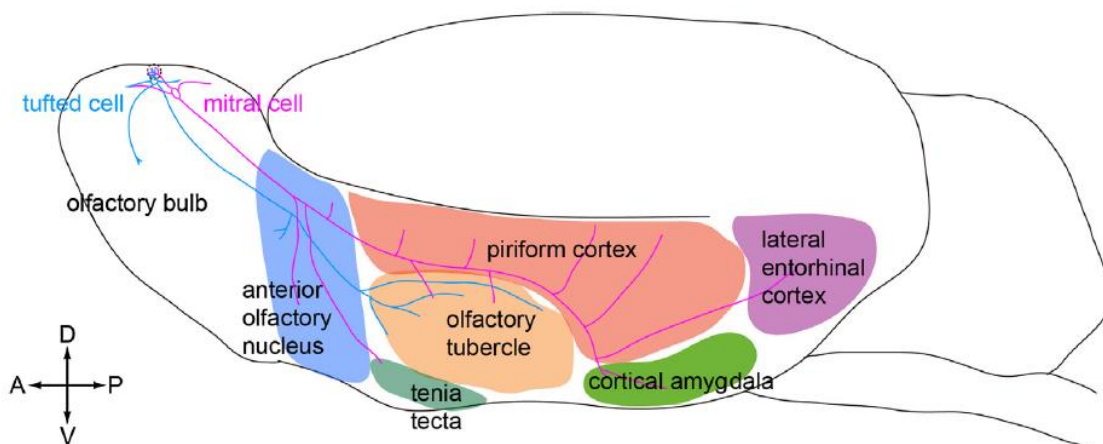
Olfaktorni bulbus podijeljen je u više slojeva te se u svakom sloju nalaze različite vrste neurona. Glomerularni sloj sastoji se od kružnih struktura-glomerula. U njemu se nalaze 3 morfološki različite vrste neurona-periglomerularne stanice (PG), površinske stanice kratkog aksona (sSA) i vanjske čupave (external tufted, ET) stanice. One se zajedno nazivaju jukstaglomerularne (JG) stanice. Idući sloj je vanjski pleksiformni sloj (external plexiform layer, EPL) u kojem se nalaze some čupavih stanica, sekundarni dendriti mitralnih i čupavih stanica te apikalni dendriti zrnatih stanica. Ispod njega, nalazi se sloj mitralnih stanica (MCL) unutar kojeg su some i dio dendrita mitralnih stanica. Unutarnji pleksiformni sloj (IPL) sadrži aksona mitralnih stanica i aksonske završetke ET stanica. Najdublji sloj čine zrnate/granularne stanice (GCL) koje su zapravo inhibicijski interneuroni bez aksona. [8]



Slika 1. Prikaz slojeva olfaktornog bulbusa

Kratice: ONL-sloj olfaktornih neurona, GL-glomerularni sloj, EPL-vanjski pleksiformni sloj, MCL-sloj mitralnih stanica, IPL-unutarnji pleksiformni sloj, GCL-sloj granularnih stanica, PG-periglomerularne stanice, sSA-površinske stanice kratkog aksona. Preuzeto sa: [8] NAGAYAMA, Shin; HOMMA, Ryota; IMAMURA, Fumiaki. Neuronal organization of olfactory bulb circuits. *Frontiers in neural circuits*, 2014, 8: 98.

Mitralne i čupave stanice imaju puno sličnosti u morfološkim, biofizičkim i molekularnim osobinama, ali razlikuju se u veličini soma, načinu projiciranja signala te odgovoru na miris. Obje vrste stanica inerviraju olfaktorni korteks (koru), ali svaka od njih inervira zasebne dijelove korteksa (**Slika 2**).[9] Tako čupave stanice svoje aksone projiciraju u posteroventralni dio prednjeg olfaktornog nukleusa (jezgre), ventrorostralni dio prednjeg piriformnog korteksa i prednji dio olfaktornog tuberkula. Mitralne stanice inerviraju ostale dijelove korteksa, a to su piriformni korteks, lateralni entorhinalni korteks, kortikalnu amigdalnu, tenia tecta, prednji dio olfaktorne jezgre (nukleusa) i kortikalni dio olfaktornog tuberkula. Odvojena aksonalna projekcija mitralnih i čupavih stanica sugerira paralelno procesuiranje informacija dvama putevima. [10]



Slika 2. Prikaz olfaktorne mreže na sagitalnom rezu mozga glodavca. Plave linije prikazuju dijelove mozga koje inerviraju čupave stanice, a rozne linije prikazuju dijelove mozga koje inerviraju mitralne stanice. Preuzeto sa: [10] IMAI, Takeshi. Construction of functional neuronal circuitry in the olfactory bulb. In: *Seminars in cell & developmental biology*. Academic Press, 2014. p. 180-188.

1.3. Neurodegenerativne bolesti i olfaktorona (dis)funkcija

U većini neurodegenerativnih bolesti poput Alzheimerove bolesti (AD), Parkinsonove bolesti (PD) i Huntingtonove bolesti uočene su promjene u olfaktornoj funkciji. Iako točni mehanizmi i uzroci nisu poznati, postoje neki dokazi na temelju kojih se pretpostavljaju razlozi gubitka olfaktorne funkcije kod neurodegenerativnih bolesti. [11] U PD i AD gubitak mirisa može biti povezan s promjenama u olfaktornom bulbusu, atrofijom i degeneracijom olfaktornog korteksa, ali i promjenama u razinama neurotransmitera u olfaktornoj mreži. [12] Tijekom neurodegenerativnih bolesti djeluju molekularni mehanizmi poput oksidativnih oštećenja, neuroinflamacije i apoptoze stanica. [13]

U Parkinsonovoj bolesti gubitak olfaktorne funkcije pojavljuje se prije kliničkih motornih znakova PD-a i zato se može smatrati ranim pokazateljem dijagnoze Parkinsonove bolesti. [11] Moguće je kako je gubitak mirisa u PD povezan sa disfunkcijom dopaminskih receptora u živčanom sustavu jer dopamin utječe na sinaptičku aktivnost olfaktornog bulbusa i na taj način utječe na prijenos olfaktornog signala. [11]

U Alzheimerovoj bolesti, jedna od najranije zahvaćenih regija amiloidnim plakovima je upravo olfaktorna mreža. Tako je i u ovom slučaju olfaktorna disfunkcija rani marker za dijagnosticiranje Alzheimerove bolesti. Prosječno 85% pacijenata u ranom stadiju AD ima olfaktornu disfunkciju koja se razvila prije pojave kognitivne disfunkcije. [14]

Ovi podaci pokazuju kako je olfaktorni sustav jedan od prvih sustava koji su zahvaćeni proteinskim agregatima i nedostatkom neurotransmitera, što ukazuje na veliku sklonost olfaktornog sustava neurodegenerativnim bolestima. Iako je nekoliko neuropatoloških mehanizama povezano s olfaktornom disfunkcijom u neurodegenerativnim bolestima, potrebna su daljnja istraživanja staničnih i molekularnih mehanizama odgovornih za takve posljedice. [12]

1.4. Promjena olfaktorne funkcije kao posljedica ozljede kralježnične moždine

OKM svrstava se u neurodegenerativne bolesti zbog svojih štetnih posljedica na živčani sustav i njegovu funkciju. Nakon OKM, neuroni propadaju zbog poremećaja u homeostazi te dolazi do brojnih negativnih učinaka za zdravlje.

Istraživanja o utjecaju OKM na olfaktornu funkciju već su rađena pomoću UPSIT (University of Pennsylvania Smell Identification Test) i Chicago Smell testa. [15] Rezultati su pokazali kako je 93% ispitanih pacijenata (26 od ukupno 28 muškaraca u dobi 22-82 godine s kroničnom OKM) s OKM hiposmično, odnosno ima smanjenu olfaktornu funkciju. Također, preliminarno istraživanje provedeno u našem laboratoriju ispitalo je olfaktornu funkciju kod ljudi s OKM u Hrvatskoj. Rezultati su pokazali kako većina ispitanika ima smanjenu olfaktornu funkciju. Ti podaci pokazuju visoku stopu incidencije gubitka osjeta mirisa nakon OKM. Zanimljivo, ranije studije nisu pokazale statistički značajnu povezanost između razine olfaktorne disfunkcije i faze OKM, razine lezije i para/kvadriplegičnog funkcionalnog statusa. Rezultati testova nisu korelirali s dobi, rasom, te uporabom lijekova, alkohola i droga. U ovom istraživanju nije bilo posebne korelacije između ozljede glave i gubitka mirisa. [15]

Drugi rad koji je promatrao korelaciju gubitka olfaktorne funkcije i ozljede kralježnične moždine analizirao je mikronizove na moždanom tkivu miša s ozljedom kralježnične moždine. Pokazalo se kako je ekspresijska razina mRNA olfaktornih receptora počela padati 8 sati nakon ozljede kralježnične moždine. Također, OKM je uzrokovala neuroinflamaciju aktivacijom mikroglija i astrocita, smanjila broj neuralnih matičnih stanica i inhibirala proizvodnju neurotrofnih faktora u olfaktornom bulbusu, sve to 8 sati nakon ozljede. Takvi rezultati ukazuju na ranjivost olfaktornog bulbusa na okolišna oštećenja i u slučajevima kada je lezija udaljena od mozga, kao što je ozljeda kralježnične moždine. [16]

1.5. Moždani neurotransmiteri, markeri i traceri

1.5.1. WGA-HRP

Aglutinin pšeničnih klica konjugiran peroksidazom hrena (wheat germ agglutinin conjugated with horseradish peroxidase, WGA-HRP) je lektin koji se koristi kao tragač/tracer i može služiti kao marker u transneuronalnom mapiranju. U neurone se može prenositi retrogradno i anterogradno. [17] Retrogradni prijenos predstavlja transport iz perifernih dijelova neurona u somu neurona, a anterogradni prijenos označava transport iz soma prema distalnim aksonima drugih neurona. [18]

Princip vezanja WGA-HRP objašnjen je zbog prisutnosti posebnih ugljikohidrata (šećera) koji su povezani s membranom raznih tipova neurona. Ističe se kako WGA-HRP ima afinitet vezanja za N-acetil-D-glukozamin i neuraminsku kiselinu.[19] Selektivnost primjene WGA-HRP kao tracera ovisi o njegovom volumenu i koncentraciji, ali i vremenu zadržavanja u tkivu.[19] Pretpostavlja se da WGA-HRP ovisi o specifičnom afinitetu određene stanice za vezanje WGA-HRP. [20]

Mogućnosti primjene su brojne, ali većinom se koristi kako bi se proučavali međuneuronski putevi prijenosa signala. Tako su se mapirali i neuroni vizualnog sustava štakora i miševa. WGA-HRP bio je injektiran u oko miševa i štakora te su svi poznati primarni vizualni putevi bili označeni, ali i dijelovi vizualnog korteksa. [21] Osim kombinacije WGA-HRP, koristio se i samo HRP, ali WGA-HRP označavanje se prikazalo boljom opcijom jer je označilo dodatna područja, što podupire hipotezu kako je WGA-HRP prijenos transneuronalan. [21] Kod usporedbe označavanja ovisno o vremenu nakon administracije tracera, pokazalo se kako je prijenos WGA-HRP jako brz i akumulira se u periodu od približno 1 tjedan. Nakon 2 tjedna, dijelovi označeni WGA-HRP su nestali, a vjerojatni razlog je razgradnja, izlučivanje ili difuzija tracera. [21]

WGA-HRP se koristi i za proučavanje perifernih neurona, kod npr. cerebralnih žila štakora. U ovom slučaju, retrogradno označavanje proučavalo je moguće podrijetlo simpatičke i osjetilne inervacije, a anterogradno je proučavalo rasprostranjenost živčanih vlakana iz ganglija.[17] Nadalje, koristi se i za proučavanje posljedica raznih ozljeda i patoloških stanja. U prijašnjim studijama koristio se anterogradni transport WGA-HRP kako bi se odredila povezanost između olfaktornog epitelijskog i olfaktornog bulbusa kod štakora s ozljedom olfaktornog epitelijskog uzrokovane olfatotoksinima, metalnim solima, deterdžentima i operacijskim intervencijama. [22]

Analiza dijelova olfaktorne mreže provodila se kako bi se pokazala rasprostranjenost WGA-HRP signala u SŽS nakon intranazalne administracije. Kako su rezultati pokazali da se signal trcera očitavao i u dijelovima mozga (olfaktorni bulbus, olfaktorni korteks), zaključilo se kako je intranazalna primjena određenih lijekova budućnost u prijenosu lijekova do mozga.[23] To se odnosi na lijekove koji ne prelaze krvno-moždanu barijeru. Dva su puta kojima WGA-HRP dolazi u olfaktorni bulbus, a to su endocitozom tekuće faze u olfaktorne osjetilne neurone pomoću unutarstaničnog transporta ili vanstaničnom difuzijom preko međustaničnih pukotina.[23] WGA-HRP intranazalni transport također se koristio kako bi se dokazalo kako je olfaktorni sustav potencijalni put unošenja egzogenih tvari koje na taj način mogu doći do mozga i drugih regija SŽS. Postoje tvrdnje kako tim putem u mozak mogu doći i neki štetni organizmi i toksini koji mogu utjecati na moždanu funkciju i uzrokovati degeneraciju neurona u SŽS. [24]

Studije praćenja WGA-HRP rađene su i na ljudskom mozgu. Označeni i praćeni su aksoni i stanična tijela u postmortem moždanom tkivu pomoću injekcije WGA-HRP nekoliko sati nakon smrti. [20] Na kraju studije, autori su zaključili kako su aksoni prenosili WGA-HRP po moždanom tkivu, no jasni mehanizam nije bio poznat. Takve studije daju mogućnost korištenja WGA-

HRP na postmortem tkivu čovjeka i pružaju nova saznanja o prijenosu olfaktornog signala neuronskom mrežom.

1.5.2. Dekarboksilaza glutaminske kiseline-GAD67

Dekarboksilaza glutaminske kiseline (GAD) je enzim koji katalizira stvaranje inhibitornog neurotransmitera gama-aminomaslačne kiseline (GABA). GABAergični neuroni živčanog sustava sisavaca izražavaju dva oblika GAD- GAD65 i GAD67 koji kodiraju različite gene. [25] Procjenjuje se kako GAD67 čini 80-90% ukupne razine GABA u mozgu štakora. [26,25]

Prethodne studije pokazuju smanjenu GAD67 mRNA ekspresiju u više regija mozga, uključujući prefrontalni i temporalni korteks kod ljudi koji boluju od shizofrenije. Jedna od njih pokazuje kako u bolesnika sa shizofrenijom i onih s bipolarnim poremećajem, ekspresija proteina GAD67 bila je smanjena za oko 50% u usporedbi s nepsihijatrijskim subjektima. [27] Dvije studije pokazuju porast GAD67 mRNA i razine proteina u prefrontalnom i primarnom osjetilnom korteksu kod starijih shizofrenika. Ti podaci ukazuju na kortikalnu disfunkciju kod pacijenata sa shizofrenijom, unatoč različitim rezultatima ekspresije GAD67. Također, osim u shizofreniji, promjene GAD67 ekspresije opažene su i u nekim drugim neuralnim poremećajima, poput autizma i bipolarnog poremećaja. [25]

Predloženo je nekoliko mehanizama koji doprinose disregulaciji GAD67 u moždanoj kori, kao što su poremećaji u formaciji povezanosti tijekom razvoja, abnormalnu ekspresiju relina te promjene u transmisiji dopamina i glutamata. Ovi mehanizmi vjerojatno djeluju zajedno s genetskim čimbenicima rizika za psihozu, uključujući polimorfizme sekvenci koji se nalaze u promotoru GAD1 (2q31), genu koji kodira GAD67. [28] Budući da smanjenje ekspresije GAD67 dovodi do manje koncentracije GABA-e, smanjena je i GABAergička inhibitorna kontrola nad glutamatergičnim stanicama. [28]

U slučaju suprotnih, već spomenutih ishoda, kada se razina GAD67 mRNA poveća, postoje druge hipoteze koje daju pretpostavku o tako različitim ishodima. Povećanje razina GAD67 mRNA u kralježničnoj moždini, hipokampusu, malom mozgu, strijatumu i korteksu nakon ozljede SŽS kod odraslih životinja može biti odgovor na ozljedu ili može biti temelj posebnim funkcijama povezanim s pojedinačnim sustavima. GAD67 i GABA imaju široku prisutnost u razvoju neuronskih sklopova, pa u ozlijeđenoj leđnoj moždini, povećana proizvodnja GABA-e služi kao „reset“ funkcija.[29]

Smanjene razine GAD67 uočene su i nakon ozljede kralježnične moždine, ali nije poznato koji mehanizmi su odgovorni za smanjenu regulaciju GAD u leđnom dorzalnog rogu nakon OKM. Jedna pretpostavka je kako smrt GABA neurona uzrokuje smanjenje ekspresije GAD67 nakon OKM. Također, glutamat, upani citokini, ROS-ovi i ATP iniciraju aktivaciju unutarstaničnih nizvodnih događaja i moduliraju specifičnu gensku ekspresiju koja rezultira smanjenom regulacijom GAD ekspresije. [30] U drugom radu se navodi kako promjene u aminokiselinskom sastavu mogu biti objašnjene kao rezultat obrambenog mehanizma tkiva leđne moždine kako bi se smanjili neurotoksični učinci koji su posljedica OKM, poput ekscitotoksičnih oštećenja uzrokovanih pretjeranim otpuštanjem glutamata i manjak energije zbog ishemije. Smanjene razine glutamata i povećana neurotransmisija GABA-e posljedice su ekscitotoksičnog oštećenja. [31]

Anti-GAD67 protutijela mogu se koristiti u imunohistokemiji za vizualizaciju i lokalizaciju GABAergičnih stanica u tkivima. Na taj način mogu se analizirati različita tkiva u organizmu kako bi se odredila rasprostranjenost GABAenergičnih stanica. U našoj studiji, GAD67 se koristio kako bi se odredila moguća promjena u ekspresiji GABA-e u olfaktornom bulbusu štakora s OKM.

1.5.3. NeuN

Nuronska jezgra (Neuronal nuclei, NeuN) je imunohistokemijski marker koji detektira jezgre post-mitotičkih (zrelih) neurona. Nalazi se u gotovo svim dijelovima živčanog sustava kralježnjaka. [32] Nikad nije bilo detektirano u glija stanicama, što potvrđuje činjenicu da se radi o specifičnom neuronskom markeru. [33]

Iako je vezanje protutijela za NeuN prvotno povezano sa jezgrom neurona, u rjeđim slučajevima označava i perinuklearnu citoplazmu.[34] Otkrivene su dvije izoforme NeuN proteina (46 i 48 kDa) koje se razlikuju u koncentracijama u jezgri i citoplazmi. Primjenjivan je u analiziranju gubitka neurona u substantii nigri kao marker neurodegenerativne Parkinsonove bolesti. [32] Osim u neurodegenerativnim bolestima, NeuN kvantificira i gubitak neurona kao posljedicu u epilepsiji.[35] Također, koristi se i u dijagnostičke svrhe kod nekih vrsta tumora, poput neuroblastoma, na temelju razine ekspresije NeuN u pojedinim vrstama stanica. [36]

Neki tipovi neurona poput Purkinjeovih stanica, mitralnih stanica olfaktornog bulbusa i retinalnih fotoreceptorskih stanica nisu imunoreaktivni na NeuN. [34] Neki radovi opisuju kako su granularne stanice malog mozga imunoreaktivne u citoplazmatskom dijelu stanice, dok u jezgri nema obojenja. [34] Navodi se kako su mogući uzroci prodor reagensa, jer se opseg citoplazmatske i jezgrene imunoreaktivnosti razlikuje od presjeka do presjeka. Zato je bitna i fiksacija tkiva i obrada presjeka. Još jedna mogućnost je da takve razlike ukazuju na potencijalne subpopulacije unutar određenog tipa stanica. [34] Otkako je otkriven, NeuN je među najkorištenijim neuronskim markerima zbog široke primjene i specifične lokalizacije u živčanom sustavu.[32] Korištenje NeuN u ovoj studiji pomoglo je u lociranju zrelih neurona koji se nalaze u sloju granularnih stanica u olfaktornom bulbusu.

1.5.4. Mikroglia

Mikroglie su stanice imunološkog sustava prisutne u živčanom sustavu. Njihova uloga je obrana živčanog sustava od štetnih vanjskih utjecaja i patogena. U stanju mirovanja, mikroglia obavlja razne funkcije poput praćenja mikrookoliša selektivnim odgovorom na unutarstanične molekule. [37] Mikroglia se aktivira kao odgovor na brojna različita patološka stanja u SŽS-u poput ozljede, ishemije ili infekcije. [38] Njenom aktivacijom dolazi do upale koja može biti korisna, ali i štetna. Mikroglie potiču iz neuroepitela žumanjčane vreće embrija kao progenitorske stanice i razvijaju se u imunološke stanice živčanog sustava do 10. dana embrija kod miševa i održavaju se tijekom života samoobnavljanjem. [39] Prva su linija obrane SŽS-a i daju odgovor na gotovo svaku promjenu vezanu uz homeostazu mozga. Aktivaciju mikroglie karakterizira promjena njenog oblika. Smanjuje se broj izdanaka te oni postaju kraći, a stanično tijelo se povećava. [40]

Aktivacija mikroglia slijedi i u neurodegenerativnim bolestima. Naime, neurodegeneracija poremećuje homeostazu SŽS-a i na taj način aktivira mikrogliju. Otpuštanjem citokina djeluju proinflamatorni učinci koji sprečavaju daljnje oštećenje SŽS-a, ali postoje određeni dokazi kako ti citokini mogu biti toksični za neurone i tako doprinijeti razvoju neurodegenerativnih bolesti. [41] Neki radovi navode kako su za aktivaciju mikroglia u neurodegenerativnim bolestima odgovorni i proteinski agregati koji nastaju u pojedinim neurodegenerativnim bolestima (amiloid-beta u AD, alfa-sinuklein u PD, proteinopatije u ALS). Oni dolaze u kontakt s toll-like receptorom (TLR)-receptorom koji se nalazi na površini mikroglie i na taj način mikroglia prepoznaje strano tijelo i pokreće upalnu kaskadu. [42]

Kod ozljede kralježnične moždine, već nakon nekoliko minuta mikroglia pokreće upalne kaskade, počinje lučiti citokine, potiče fagocitozu i premještanje ostalih stanica imunološkog sustava na mjesto ozljede. Citokini koje luči mikroglia su IL-1, IL-6, IL-12, IL-15, TNF i IFN gama koji

pokreću upalni odgovor okolnih stanica. Također, prisutni su i kemokini poput CCL8, CCL15 i CXCL10 koji služe kao „homing signals“ za leukocite, B i T stanice, dendritičke stanice i makrofage. [43] Ukoliko se citokini prekomjerno luče i aktivni su, mogu se pojaviti kronični upalni uvjeti poput metaboličkih, autoimunih i neuroloških poremećaja. [44] Iz tog razloga, u našem istraživanju se kvantificirao intenzitet fluorescencije i morfologija mikroglije kod štakora s OKM i kontrole.

2. SVRHA I CILJEVI ISTRAŽIVANJA

Svrha ovog istraživanja bila je utvrditi postoji li razlika u fiziologiji olfaktorne mreže unutar olfaktornog bulbusa kod zdravih štakora i kod štakora sa ozljedom kralježnične moždine.

Hipoteza je bila da postoje razlike u olfaktornoj funkciji između zdravih štakora i onih koji su imali ozljedu kralježnične moždine te da se promjene u olfaktornoj funkciji reflektiraju i na staničnu arhitekturu olfaktorne neuronske mreže.

Ciljevi istraživanja bili su:

Otkriti kako WGA-HRP tracer putuje olfaktornim neuronima kako bi se ustanovila učinkovitost i svrsishodnost metode.

Kvantificirati neurotransmitere i neuromarkere u olfaktornom bulbusu štakora s ozljedom kralježnične moždine i usporediti s rezultatima u zdravih štakora.

3. MATERIJALI I METODE

3.1. Životinje

Korišteni su Sprague Dawley štakori (Charles River, Willmington Massachussetts) (n=6) starosti 9 tjedana. Hrana i voda bili su im dostupni cijelo vrijeme tijekom studije (ad libitum). Po dolasku u nastambu za životinje, težili su između 300 i 325 g. Dva dana nakon aklimatizacije, 3 životinje su podvrgnute potpunoj ozljedi kralježnične moždine na trećem torakalnom segmentu. Preostale 3 životinje služile su kao kontrolna skupina/naive.

3.2. Ozljeda kralježnične moždine i postoperativna njega

Ozljeda se izvršila pomoću mikro škara, te je kompletirana retrakcijom batrljaka leđne moždine vidljivih pod kirurškim mikroskopom. Nakon ozljede, životinje su 3 dana primale analgetik, Carprofen (Rimadyl, 5 mg/kg, sc, Henry Schein) i 7 dana su primale Baytril antibiotik (Enrofloxacin, 10 mg/kg, sc, Covetrus).

3.3. Administracija tragača/tracera

4 tjedna nakon operacije ozljede kralježnične moždine, životinjama je intranazalno administriran 1%-tni WGA-HRP (Vector laboratories, Newark, SAD) pomoću 50 µL Hamilton špricaljke (Hamilton company, Reno, Nevada). Ukupni volumen je jednoliko raspoređen u obje nosnice. Tablica 1 prikazuje količinu WGA-HRP koju je svaka životinja primila.

Životinja #	Administracija WGA-HRP
Naive 1	bez WGA (20 μ L vode)
Naive 2	20 μ L WGA
Naive 3	10 μ L WGA
SCI 1	25 μ L WGA (I+d nosnica)
SCI 2	20 μ L WGA (I+d nosnica)
SCI 3	10 μ L WGA (d nosnica)

Tablica 1. Količina WGA-HRP administriranog svakoj ispitivanoj životinji.

3.4. Prikupljanje uzoraka moždanog tkiva

72 sata nakon administracije tracera, životinje su duboko anestezirane koristeći 3% izofluran (Covetrus) te je provedena transkardijalna perfuzija pomoću 50 mL PBS-a i 500 mL 4%-tnog formaldehida (Sigma aldrich, St. Louis, Missouri, SAD). Mozgovi su sakupljeni i naknadno fiksirani u 4% formaldehidu tijekom 24 sata nakon čega je uslijedilo uranjanje u 30%-tnu otopinu saharoze do trenutka rezanja.

3.5. Određivanje mase mozga

Masa mozga određivala se nakon uklanjanja malog mozga, što znači da se vagala masa velikog mozga i olfaktornih bulbosa na prednjem dijelu mozga. Mali mozak se uklonio pomoću žileta te se skladištio ponovno u formaldehidu. Kod vaganja mase velikog mozga, koristila se vaga Radwag AS 80/220.R2 (Radom, Poljska). Mase u zabilježene i statistički obrađene kako bi se odredilo postoje li razlike u masi mozga između zdravih štakora i štakora s OKM.

3.6. Rezanje moždanog tkiva

Nakon vaganja, veliki mozak zajedno s olfaktornim bulbusima stavljen je u 30%-tnu saharozu i zaleđen na temperaturi od -80°C preko noći. Uzorci su rezani pomoću kriostata Leica CM1850 (Wetzlar, Njemačka, slika 3) pri temperaturi od -29°C na debljinu od 40 mikrona. 3 mozga rezana su sagitalno (N1, N2, SCI2), a druga 3 mozga rezana su koronarno (N3, SCI1, SCI3). Sagitalni rezovi su nakon rezanja prebačeni u jažice od $600\ \mu\text{L}$, a koronarni u jažice od $200\ \mu\text{L}$ te se u njima nalazio 0.1 M PBS. Rezovi su zatim odvojeni u zasebne pločice ovisno o tome sadrže li dijelove olfaktornog bulbusa, te su se za daljnje istraživanje koristili samo rezovi koji sadrže olfaktorni bulbus. Prije daljnjeg korištenja, rezovi su prenijeti u pufer za dugoročno skladištenje (Long Term Storage Buffer, LTSB) koji sadrži 0.1 M fosfatni pufer pri pH 7.2, sukrozu i etilen glikol.



Slika 3. Kriostat Leica CM1850 (Wetzlar, Njemačka) koji se koristio pri rezanju moždanog tkiva.

3.7. Imunohistokemija

U ovom istraživanju korištene su različite kombinacije imunohistokemijskih metoda. Tablica 2 prikazuje imunohistokemijske metode, njihove kombinacije i broj uzoraka/rezova koji su analizirani svakom od njih. Kod kombiniranja dvije metode na istim uzorcima, bilo je bitno da se domaćini protutijela ne podudaraju.

METODA/E	BROJ UZORAKA
WGA	18 sagitalno i 12 koronarno
GAD67	10 sagitalno i 3 koronarno
WGA+NEU N	12 koronarno
WGA+GAD67	6 sagitalno i 20 koronarno
Mikroglia	6 koronarno

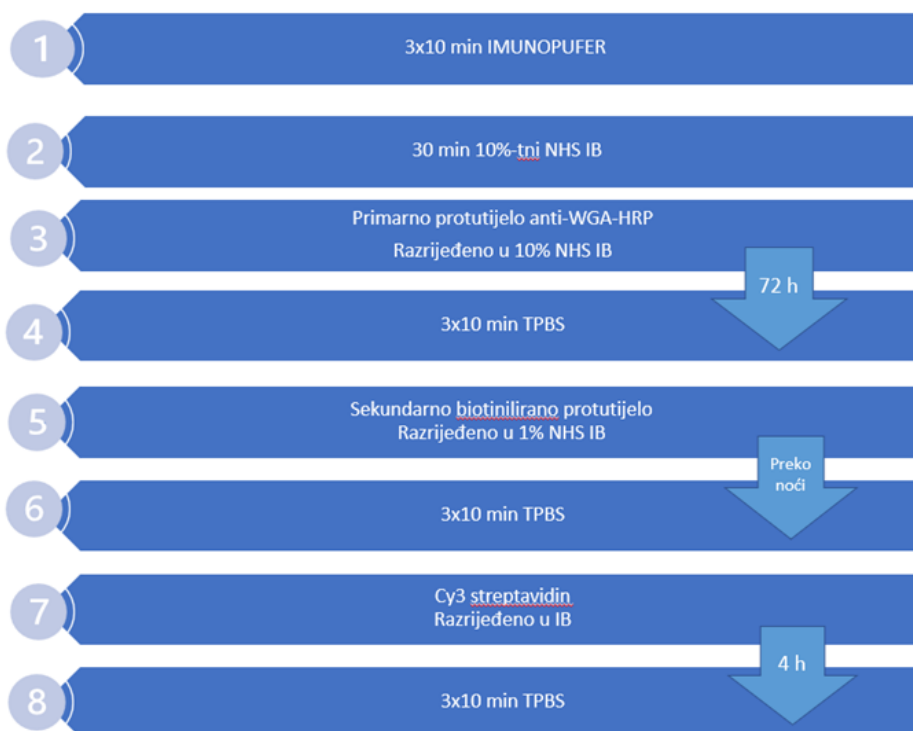
Tablica 2. Broj analiziranih uzoraka u svim korištenim kombinacijama.

3.7.1. Vizualizacija WGA-HRP, GAD67, NeuN i mikroglije

Metode bojenja uglavnom su se sastojale od istih koraka, uz razliku korištenja drugačijih primarnih i sekundarnih protutijela. Metoda bojenja WGA-HRP uzoraka prikazana je na slici 4, a metoda bojenja ostalih uzoraka prikazana je na slici 5. Sva korištena protutijela, proizvođači i omjeri opisani su u tablici 3. Za vrijeme inkubacije protutijela, pločice su bile na tresilici (Cleaver Scientific Ltd, Rugby, UK). Potrebno je napomenuti kako su se svi koraci radili pri sobnoj temperaturi.

Svi korišteni rezovi mozga (sagitalni i koronarni) koji su sadržavali olfaktorne bulbuse isprani su tri puta u imunopuferu (TPBS i Triton X-100) te su zatim blokirani pomoću 10%-tnog Normal Horse Serum Immunobuffer-a (NHS-IB) na pola sata. Idući korak bila je inkubacija uzoraka s primarnim protutijelom.

Za WGA-HRP, uzorci su inkubirani 72 sata s primarnim protutijelom α -WGA-HRP iz kože (1:200, Jackson ImmunoResearch Laboratories, Cambridge, UK), razrijeđeno u 10%-tnom NHS-IB. Zatim su isprani 3 puta TPBS-om (Trizma, 0.4 M fosfatni pufer pri pH 7.4, natrijev klorid, mertiolat), nakon čega je slijedila inkubacija preko noći sa biotiniliranim sekundarnim protutijelom α -kozje iz magarca (1:400, Jackson ImmunoResearch Laboratories, Cambridge, UK) razrijeđenim u 1% NHS-IB. Opet je slijedilo ispiranje TPBS-om i na kraju inkubacija u trajanju od 4 sata sa Cy3 streptavidinom (Jackson ImmunoResearch Laboratories, Cambridge, UK) razrijeđenim u omjeru 1:1000 u imunopuferu.

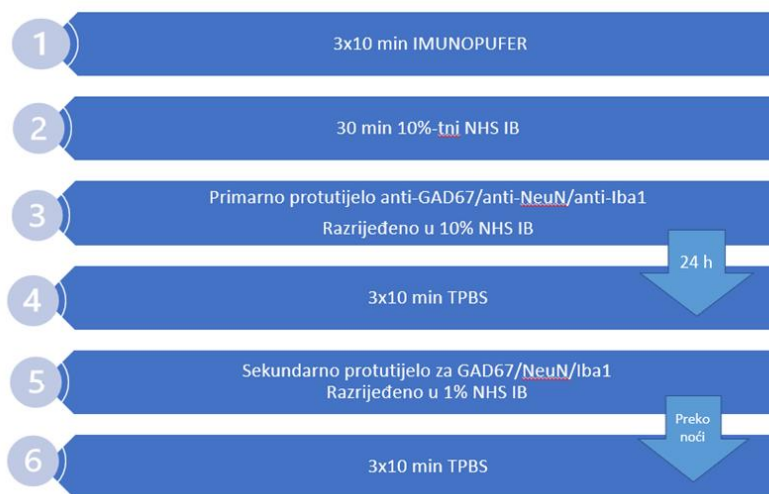

Slika 4. Prikaz metode bojenja uzoraka za vizualizaciju WGA-HRP

U slučaju GAD67, primarno protutijelo α -GAD67 iz miša (1:500, Millipore, Burlington, Massachusetts, SAD) razrijeđeno u 10%-tnom NHS-IB inkubiralo se 24 sata, nakon čega su uzorci 3 puta isprani TPBS-om. Dodano je sekundarno protutijelo α -mišje iz magarca (1:200, Jackson ImmunoResearch Laboratories, Cambridge, UK) razrijeđeno u 1%-tnom NHS-IB te se ono inkubiralo preko noći.

Za detekciju NeuN, dodano je primarno protutijelo α -NeuN iz miša (1:200, Millipore, Burlington, Massachusetts, SAD) razrijeđeno u 10%-tnom NHS-IB te je ostavljeno na inkubaciji 24 sata. Idući dan, uzorci su isprani 3 puta TPBS-om te je dodano sekundarno protutijelo α -mišje iz magarca (1:200, Jackson ImmunoResearch Laboratories, Cambridge, UK) razrijeđeno u 1%-tnom NHS-IB preko noći.

Uzorci za bojanje mikroglije inkubirani su primarnim protutijelom α -Iba1 iz zeca (1:1000, FUJIFILM Wako Chemicals Europe, Neuss, Njemačka) razrijeđenog u 10%-tnom NHS-IB na 24 sata. Zatim su uzorci 3 puta isprani TPBS-om te je dodano sekundarno protutijelo α -zečje Cy3 (1:400, Jackson ImmunoResearch Laboratories, Cambridge, UK) razrijeđeno u 1%-tnom NHS-IB koje se inkubiralo preko noći.



Slika 5. Prikaz metode bojenja uzoraka za vizualizaciju GAD67, NeuN i mikroglije

Svi uzorci su nakon inkubacije sekundarnim protutijelom, ili u slučaju WGA-HRP streptavidinom, isprani 3 puta TPBS-om. Sljedeći korak bio je prenijeti uzorke na stakalca uz dodavanje TPBS-a kako se uzorci ne bi osušili. Dodan je Fluoroshield (Sigma aldrich, St. Louis, Missouri, SAD) koji sadrži DAPI, te su pokriveni pokrovnim stakalcem i ostavljeni da se osuše.

Uzorci koji su se nakon WGA tretirali i drugim protutijelima za detekciju markera (GAD67 ili NeuN), nakon posljednjeg ispiranja TPBS-om su ponovno prolazili proces ispiranja u imunopuferu, blokiranje pomoću 10% NHS-IB i tek tada se stavljalo primarno protutijelo za GAD67 ili NeuN.

Također, rađene su i kontrole protutijela kako bi se dokazala njihova učinkovitost. Kod kontrole primarnog protutijela, u uzorke je dodano primarno protutijelo α -WGA-HRP iz koze u omjeru 1:200 razrijeđeno u 10%-tnom NHS-IB koje je stajalo 72 sata, a umjesto sekundarnog protutijela, dodan je samo 1%-tni NHS-IB, koji je stajao na uzorku preko noći. Kako bi se napravila kontrola sekundarnog protutijela, umjesto primarnog protutijela dodan je 10% NHS-IB na 24 sata, a kasnije je dodano biotinizirano sekundarno protutijelo α -kozje iz magarca u omjeru 1:400 razrijeđeno u 1% NHS-IB preko noći. Idući dan dodan je i Cy3 streptavidin u omjeru 1:1000 razrijeđen u imunopuferu. Ostatak analize provodio se prema protokolu.


I za GAD67 rađene su kontrole protutijela. Kod kontrole primarnog protutijela, u uzorke je dodano primarno protutijelo α -GAD67 iz miša u omjeru 1:500 razrijeđeno u 10%-tnom NHS-IB koje je stajalo 24 sata, a umjesto sekundarnog protutijela, dodan je samo 1%-tni NHS-IB, koji je stajao na uzorku preko noći. Kako bi se napravila kontrola sekundarnog protutijela, umjesto primarnog protutijela dodan je 10% NHS-IB na 24 sata, a kasnije je dodano sekundarno protutijelo α -mišje iz magarca u omjeru 1:200 razrijeđeno u 1% NHS-IB preko noći. Ostatak analize provodio se prema protokolu.

	Protutijelo	Domaćin	Proizvođač	Razrjeđenje
WGA-HRP	α -WGA-HRP	Koza	Jackson ImmunoResearch Laboratories, Cambridge, UK	1:200
	Biotinilirano α -kozje	Magarac	Jackson ImmunoResearch Laboratories, Cambridge, UK	1:400
	Cy3 Streptavidin		Jackson ImmunoResearch Laboratories, Cambridge, UK	1:1000
GAD67	α -GAD67	Miš	Millipore, Burlington, Massachusetts, SAD	1:500
	α -mišje Alexa 488	Magarac	Jackson ImmunoResearch Laboratories, Cambridge, UK	1:200
NeuN	α -NeuN	Miš	Millipore, Burlington, Massachusetts, SAD	1:200
	α -mišje Alexa 488	Magarac	Jackson ImmunoResearch Laboratories, Cambridge, UK	1:200
Mikroglia	α -Iba1	Zec	FUJIFILM Wako Chemicals Europe, Neuss, Njemačka	1:1000
	α -zečje, Cy3		Jackson ImmunoResearch Laboratories, Cambridge, UK	1:400

Tablica 3. Popis korištenih protutijela

3.8. Mikroskopiranje

Nakon pripreme uzoraka, slijedila je njihova analiza pomoću mikroskopa. Korišten je invertirajući mikroskop Olympus IX83 (Tokyo, Japan) koji je prikazan na slici 6. Uz mikroskop se koristila i kamera Hamamatsu Orca C10600 (Shizuoka, Japan) te ksenonska lampa Olympus U-RX-T (Tokio, Japan). Većina uzoraka analizirana je pri povećanju 10x, kako nas je zanimala sama vizualizacija i jačina signala tracera ili pojedinog markera. Mikroglija se analizirala i pri povećanjima 20x i 40x kako bi se lakše mogao odrediti broj mikroglija u uzorku i CTCF (corrected total cell fluorescence). Slike su slikane pojedinačno (u samo jednom kanalu) ili zajedno (u više kanala), kako bi na istom prikazu bila vidljiva korelacija tracera i različitih markera. Također, korištena je z-stack opcija, kako bi slike bile oštrije i pokazivale cijele stanice unutar nekoliko slojeva uzorka. Z-stack opcija bila je podešena da se slika svaki dio uzorka nakon 1 mikrona, u 40 koraka (jer je debljina uzoraka bila 40 mikrona). U slučajevima kada je trebala ista ekspozicija na više uzoraka, kako bi dobili realan prikaz razlika u intenzitetu obojenja između pojedinih uzoraka, pustili smo da program (CellSens) automatski odredi optimalnu ekspoziciju, pa bi tada tu ekspoziciju manualno postavili kod ostalih uzoraka koje smo uspoređivali.



Slika 6. Mikroskop Olympus IX83 (Tokyo, Japan) koji se koristio za mikroskopiranje uzoraka u istraživanju.

3.9. Statistička obrada podataka

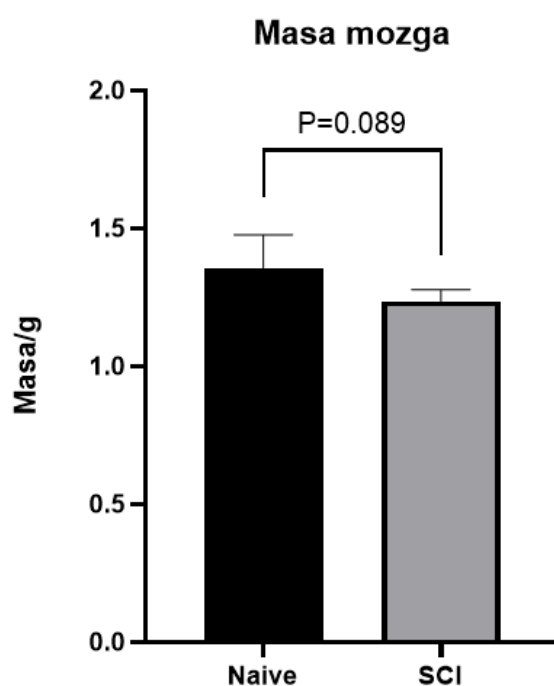
Za statističku obradu podataka korišten je program Excel i proširenje Data analysis. Obrađivani su podaci o masi te je određena srednja vrijednost, standardna devijacija i proveden je student t-test. Kod obrade podataka vezanih za intenzitet fluorescencije, mjeren je CTCF (corrected total cell fluorescence). On se računao određivajući area integrated density i mean grey value pojedinačnih stanica i pozadine u programu ImageJ. Izračunati podaci unijeti su u Excel tablicu i CTCF se računao po formuli: $CTCF = \text{Integrated Density} - (\text{Area of selected cell} \times \text{Mean fluorescence of background readings})$. Sve navedene parametre izračunao je ImageJ. Izračunate CTCF vrijednosti koristile su se za izradu stupčastog dijagrama koji pokazuje razliku u srednjoj vrijednosti CTCF WGA, GAD67 i mikroglije

između zdravih štakora i štakora s OKM. Također je i za te podatke izrađen student t-test.

4. REZULTATI

4.1. Razlike između masa mozga kod zdravih štakora i štakora s ozljedom kralježnične moždine

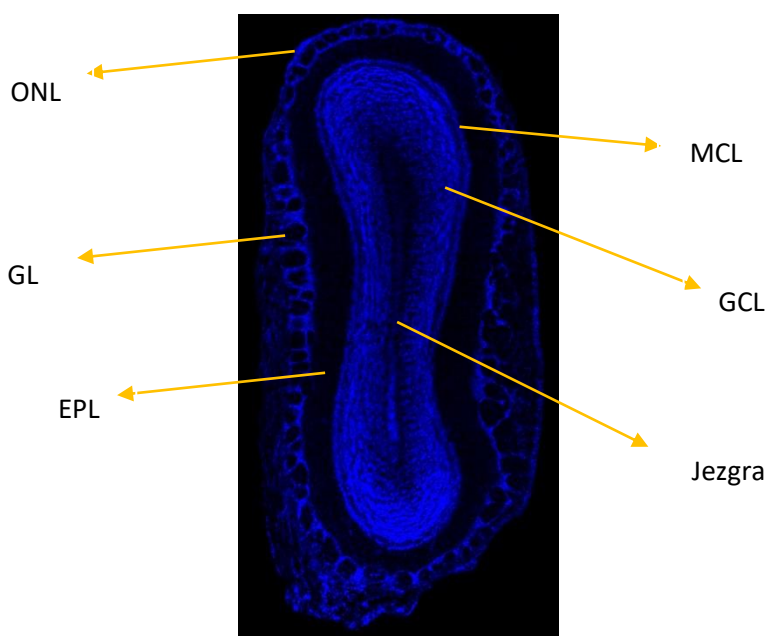
Nakon što su uklonjeni mali mozgovi na svakom ispitivanom mozgu štakora (n=6), izmjerene su njihove mase. Statističkom obradom vrijednosti mase, pokazalo se kako je masa mozga kod zdravih štakora veća od mase mozga štakora s ozljedom kralježnične moždine, što je vidljivo u grafu 1.



Graf 1. Srednja vrijednost mase mozga (bez malog mozga) kod zdravih štakora (n=3) i štakora s ozljedom kralježnične moždine (n=3). Zdravi štakori imaju veću prosječnu masu mozga od štakora s ozljedom kralježnične moždine, no razlika nije značajna ($p=0.089$). Podaci su prikazani kao srednja vrijednost \pm standardna devijacija. Podaci su analizirani t-testom za nezavisne uzorke. Značajne vrijednosti: nz: $p<0.05$.

4.2. Anatomija olfaktornog bulbosa

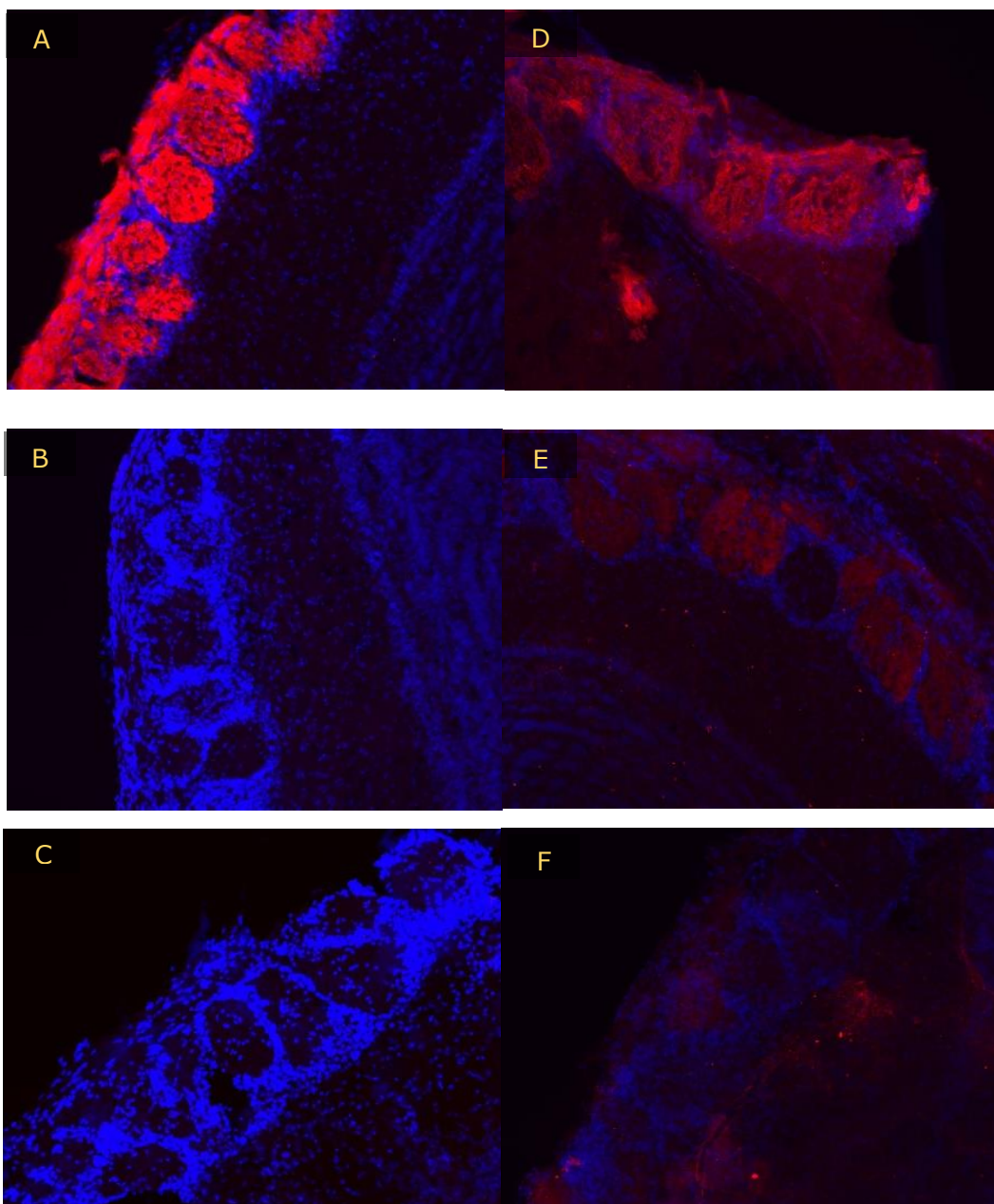
Korištenjem DAPI koji boji samo jezgre stanica, mogli su se odrediti i jasno raspoznati različiti slojevi olfaktornog bulbosa (**Slika 7**), koji su opisani i označeni u uvodu i na slici 1. Glomeruli su prikazani kao kružići u sloju GL. U njima se nalaze aksoni olfaktornih neurona.



Slika 7. Prikaz anatomije koronarnog reza olfaktornog bulbosa. DAPI bojenje koronarnog reza olfaktornog bulbosa-obojene su jezgre stanica u različitim slojevima bulbosa. Slikano na povećanju 10x. Bazirano na konvencionalnoj kategorizaciji participirajućih neurona. Kratice: ONL-sloj olfaktornih neurona, GL-glomerularni sloj, EPL-vanjski pleksiformni sloj, MCL-sloj mitralnih stanica, GCL-sloj granularnih stanica.

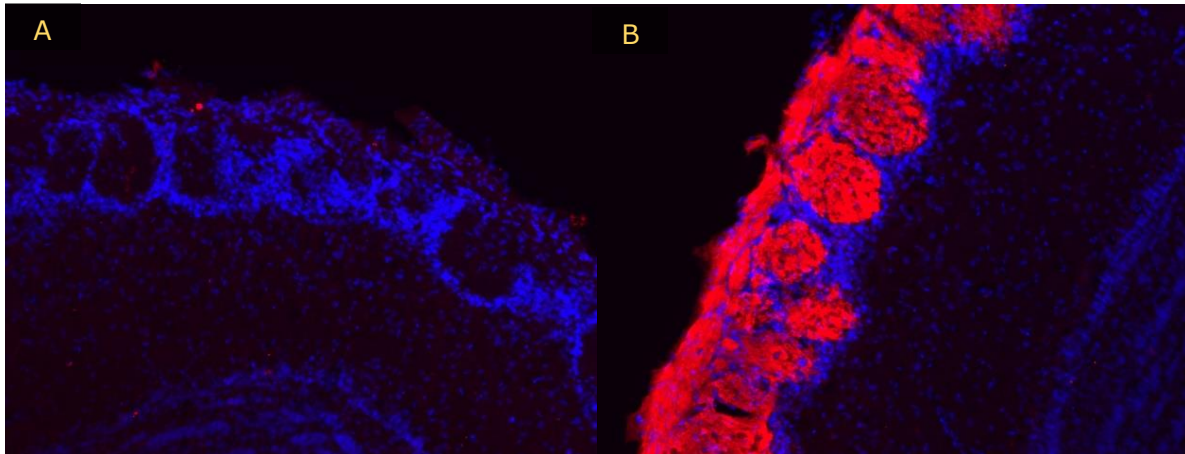
4.3. Ekspresija WGA signala u olfaktornom bulbusu štakora

Korištenjem WGA-HRP kao tracera, pratili smo u kojem dijelu olfaktornog bulbusa se može uočiti WGA signal 72 sata nakon njegove intranazalne administracije. Uočeno je kako se WGA nalazi samo u glomerularnom sloju olfaktornog bulbusa, odnosno u glomerulima (**Slika 8**). Također, promatralo se i DAPI bojenje (plavo), koje je obojalo jezgre stanica te je vidljivo kako se plavo obojene stanice nalaze izvan glomerula, preciznije oko njih i one ih zapravo okružuju.



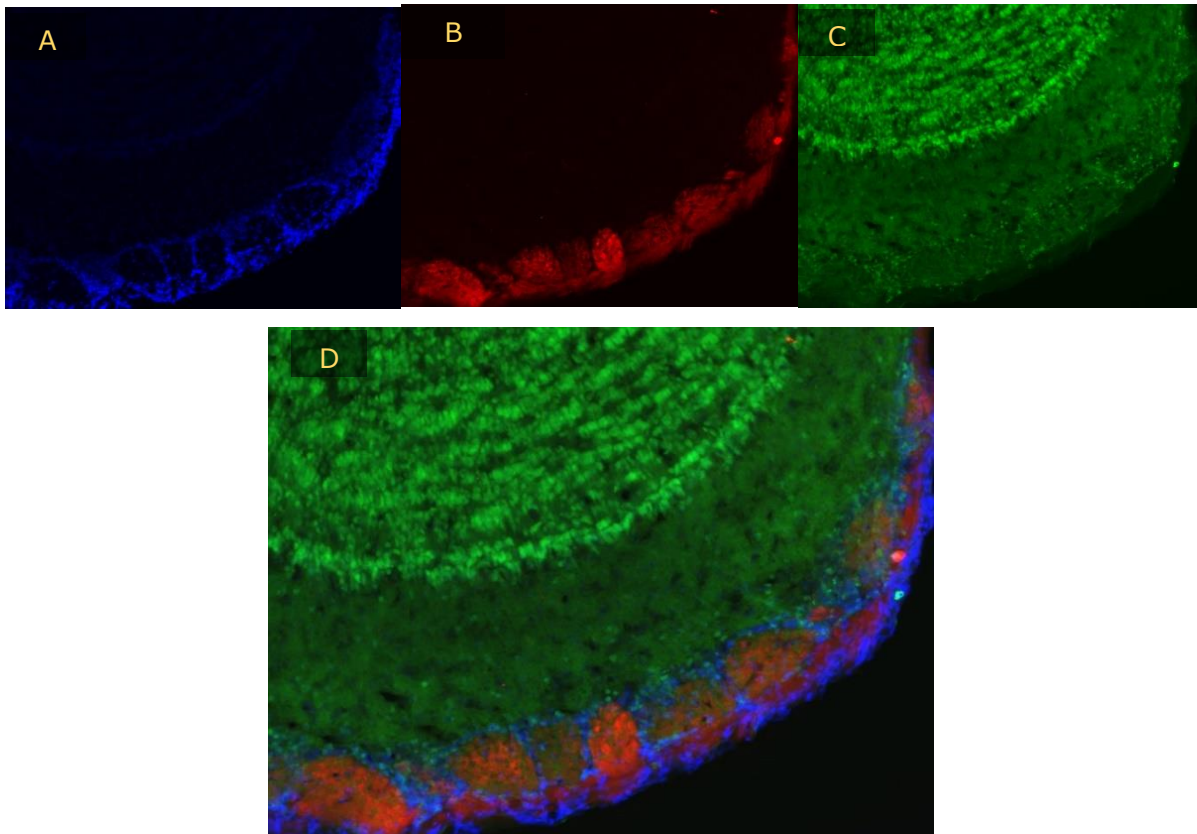
Slika 8. Retrogradno označavanje stanica u olfaktornom bulbusu 72 sata nakon intranazalne administracije WGA-HRP. (A) Uspješna vizualizacija glomerula u olfaktornom bulbusu štakora nakon primjene opisane imunohistokemijske metode detekcije WGA-HRP signala, koristeći oba protutijela. **(B)** Kontrola uz korištenje primarnog protutijela bez nanošenja sekundarnog protutijela. **(C)** Kontrola uz korištenje sekundarnog protutijela bez nanošenja primarnog protutijela. **(D)** Razrjeđenje primarnog protutijela u omjeru 1:200 rezultira najjačim intenzitetom WGA-HRP signala-korišteno prema protokolu. **(E)** Razrjeđenje primarnog protutijela u omjeru 1:500. **(F)** Razrjeđenje primarnog protutijela u omjeru 1:1000 rezultira najslabijim intenzitetom signala. Sve slike rađene su pri ekspoziciji 200.1 ms i pri povećanju 10x.

Kod analize kontrola (**Slike 8B i 8C**) kod kojih se koristilo ili samo primarno (**Slika 8B**) ili samo sekundarno protutijelo (**Slika 8C**), WGA signal bio je minimalan, što upućuje na selektivnost korištenih protutijela. Korištenjem različitih razrjeđenja primarnog protutijela α -WGA (1:200, 1:500, 1:1000), uočeno je kako najmanje razrjeđenje doprinosi najjačem intenzitetu WGA signala (slika 8D, 8E, 8F). Zbog takvih rezultata, odlučeno je kako je optimalno razrjeđenje 1:200 te je to razrjeđenje korišteno u daljnjim pokusima. Dodatna kontrola bila je imunohistokemijska analiza olfaktornog bulbusa zdrave životinje kojoj WGA tracer nije bio administriran (N1) te njena usporedba sa WGA signalom zdrave životinje koja je primila WGA tracer u dozi od 10 μ L (N3). Glomeruli zdrave životinje kojoj nije administriran WGA tracer nisu bili obojani, za razliku od glomerula životinje N3 (**Slika 9**).

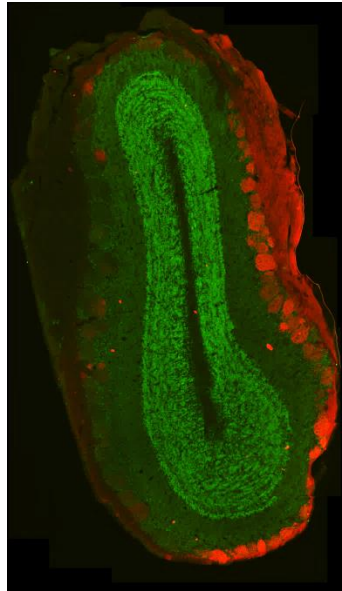


Slika 9. Selektivni retrogradni prijenos WGA-HRP tracera u olfaktorni bulbus zdravog štakora i odgovarajuća mu kontrola. (A) Olfaktorni bulbus zdravog štakora koji nije primio intranazalnu administraciju WGA-HRP tijekom života (životinja N1)-nema obojanja glomerularnog sloja olfaktornog bulbusa. **(B)** Olfaktorni bulbus zdravog štakora koji je primio 10 μ L WGA-HRP intranazalno 72 sata ranije (životinja N3)-glomerularni sloj olfaktornog bulbusa je crveno obojan. Obje slike slikane pri ekspoziciji 412 ms i povećanju 10x.

Kako bi se usporedila vizualizacija različitih slojeva olfaktornog bulbusa, analizirali su se obojeni slojevi nakon kombinacije imunohistokemijske metode za vizualizaciju WGA tracera i NeuN markera. Rezultati pokazuju kako nema interferencije između WGA i NeuN signala te je svaki od njih izražen u različitom sloju olfaktornog bulbusa- WGA u glomerularnom sloju (GL), a NeuN u sloju granularnih stanica (GCL). To je prikazano na slici 10. Prikaz cijelog bulbusa i odnos WGA-HRP i NeuN signala nalazi se na slici 11.



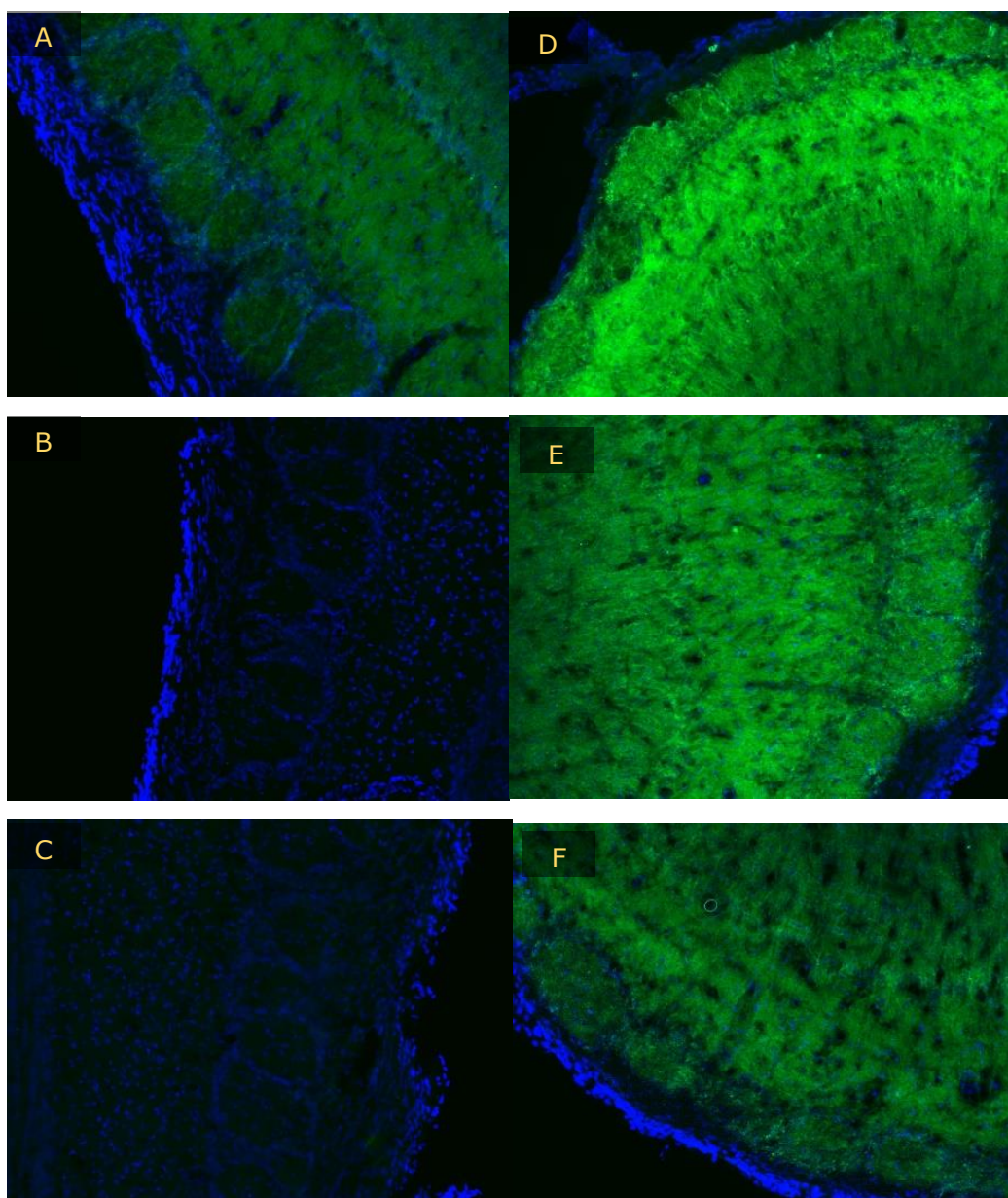
Slika 10. Vizualizacija anatomskih slojeva olfaktornog bulbusa korištenjem selektivnih staničnih markera. (A) DAPI vizualizacija staničnih jezgri glomerula (plavo) u olfaktornom bulbusu štakora. **(B)** Vizualizacija retrogradnog transporta WGA-HRP tracera u olfaktorni bulbus (crveno) na istom uzorku. **(C)** NeuN vizualizacija sloja neuronskih jezgri granularnih stanica na istom uzorku. **(D)** Trostruko bojanje WGA-HRP (crveno), DAPI (plavo) i NeuN (zeleno) na istom uzorku. Sve slike rađene su pri ekspoziciji 617 ms i povećanju 10x.



Slika 11. WGA-HRP vizualizacija (crveno) prikazuje glomerularni sloj bulbusa. NeuN vizualizacija prikazuje sloj granularnih stanica (GCL).

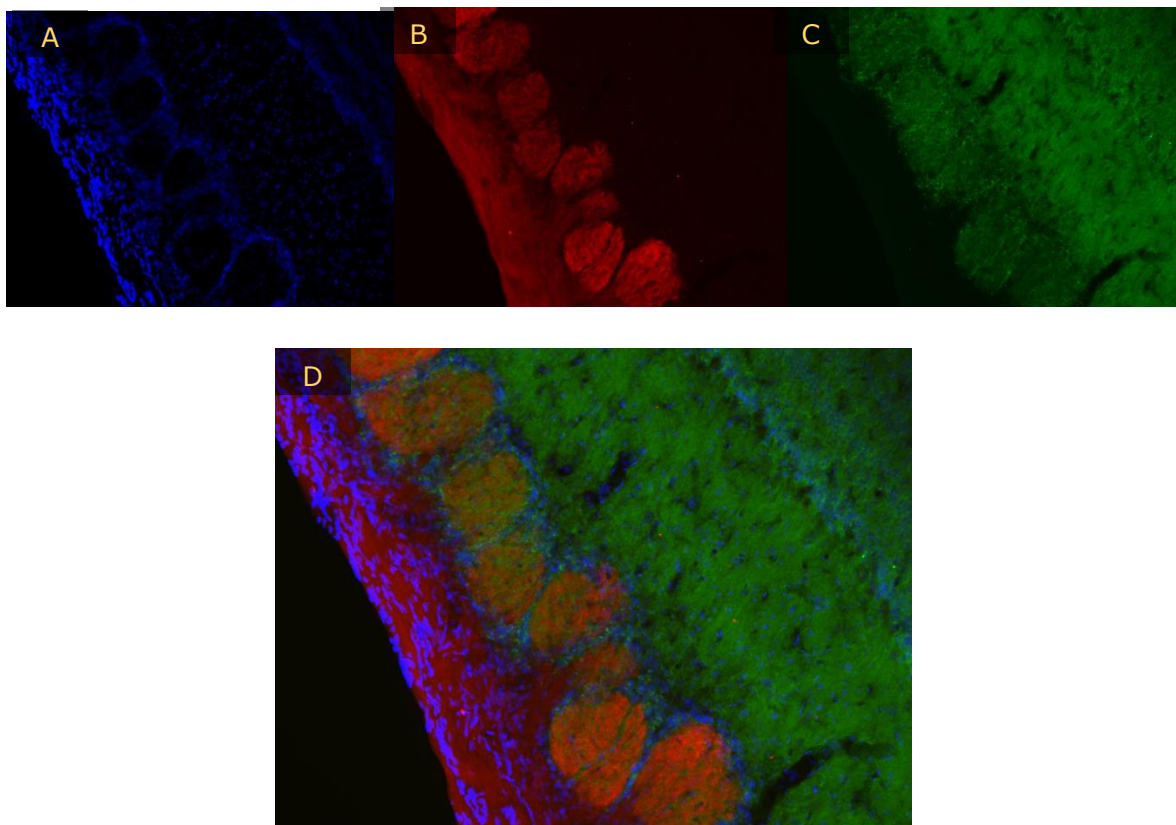
4.4. Ekspresija GAD67 signala u olfaktornom bulbusu štakora

Kako bi se uočile moguće razlike u olfaktornom bulbusu zdravog štakora i štakora s ozljedom kralježnične moždine, promatrana je i ekspresija GAD67 signala. Prvotno su testirane kontrole koristeći samo primarno protutijelo (**Slika 12B**) ili samo sekundarno protutijelo (**Slika 12C**). Obje kontrole pokazale su odsustvo GAD67 signala ukoliko se koristi samo jedno protutijelo. Kod analize koncentracije primarnog protutijela, uočeno je kako je pri najmanjem razrjeđenju (1:200), intenzitet GAD67 signala najjači, a razrjeđenje 1:500 određeno je kao optimalna koncentracija koja se koristila u daljnjim pokusima. Smanjenjem koncentracije primarnog protutijela, smanjuje se i intenzitet signala, što ukazuje na selektivnost primarnog protutijela na GAD67 antigen (**Slika 12**).



Slika 12. Vizualizacija GAD-67 uz primjenu oba korištena protutijela i pri optimalnom razrjeđenju. (A) Uspješna vizualizacija dijelova olfaktornog bulbusa štakora nakon primjene opisane imunohistokemijske metode detekcije GAD67 signala. **(B)** Kontrola uz korištenje primarnog protutijela α -GAD67, bez korištenja sekundarnog protutijela. **(C)** Kontrola uz korištenje sekundarnog protutijela bez nanošenja primarnog protutijela. **(D)** Razrjeđenje primarnog protutijela u omjeru 1:200 rezultira najjačim intenzitetom signala. **(E)** Razrjeđenje primarnog protutijela u omjeru 1:500- po protokolu. **(F)** Razrjeđenje primarnog protutijela u omjeru 1:1000 rezultira najslabijim intenzitetom signala. Sve slike rađene su pri ekspoziciji 210 ms i povećanju 10x.

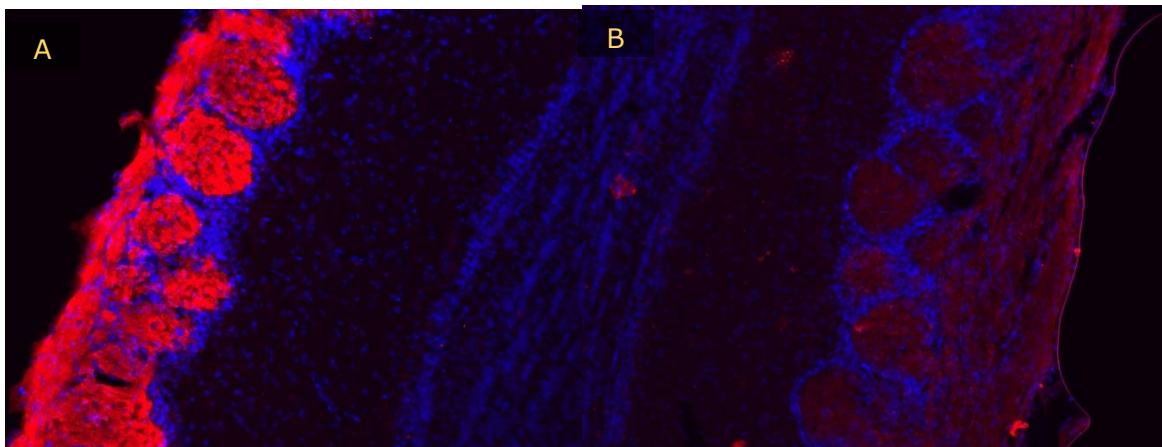
Usporedbom WGA i GAD67 signala na istom uzorku, pokazalo se kako dolazi do djelomičnog preklapanja. Naime, GAD67 signal uočen je i u glomerularnom sloju olfaktornog bulbusa, kao i već ranije spomenut WGA signal. No, razlika je u tome da je GAD67 signal detektiran i u nekim drugim slojevima, kao što su EPL, MCL i GCL (**Slika 13**). WGA-HRP difuzno boji glomerularni sloj stanica u kojem se nalaze sinapse primarnih i sekundarnih olfaktornih neurona, dok GAD67 okružuje te sinapse i karakteriziran je točkastim uzorkom bojenja, upućujući na važnu ulogu GAD-a u modulaciji prijenosa olfaktornog signala.



Slika 13. WGA-HRP i GAD67 kao mete u istraživanju morfoloških promjena u olfaktornoj mreži nakon ozljede kralježnične moždine. (A) DAPI vizualizacija (plavo) u olfaktornom bulbusu štakora. **(B)** Vizualizacija WGA-HRP signala u glomerularnim stanicama olfaktornog bulbusa (crveno) na istom uzorku. **(C)** GAD67 vizualizacija na istom uzorku. **(D)** Trostruko bojanje WGA-HRP (crveno), DAPI (plavo) i GAD67 (zeleno) na istom uzorku. Sve slike rađene su pri ekspoziciji 210 ms i povećanju 10x.

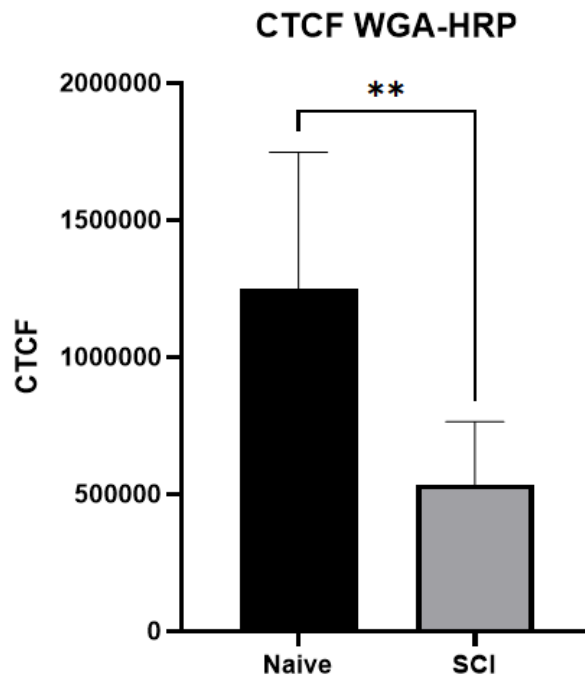
4.5. Promjene u olfaktornom bulbusu kao posljedica ozljede kralježnične moždine u štakora

Kako bi ustanovili postoje li promjene u morfološkoj strukturi olfaktornog bulbusa nakon ozljede kralježnične moždine, uspoređivali su se uzorci bulbusa zdravog štakora (N3) i štakora s ozljedom kralježnične moždine (SCI1, SCI2, SCI3). Za početak, promatrana je razlika u intenzitetu WGA signala. Pokazalo se kako je pri istoj ekspoziciji, WGA signal u glomerulima zdravog štakora puno intenzivniji, što je vidljivo na slici 14.



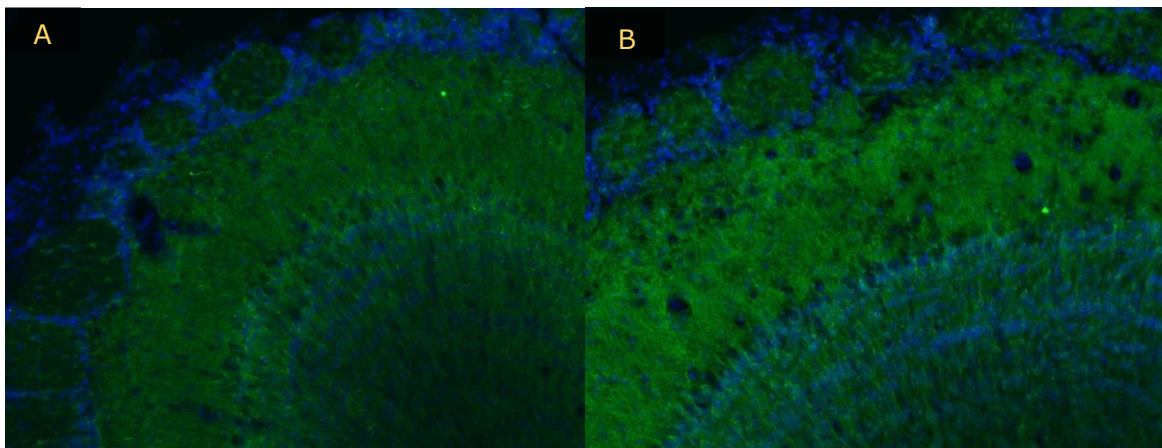
Slika 14. Štakori s ozljedom kralježnične moždine imaju slabiji WGA-HRP signal od zdravih štakora pri istoj ekspoziciji. (A) Detekcija WGA-HRP pozitivnih glomerularnih stanica u olfaktornom bulbusu zdravog štakora 72 sata nakon intranazalne primjene WGA-HRP tracera. **(B)** Prikaz WGA-HRP pozitivnih glomerularnih stanica u olfaktornom bulbusu štakora s ozljedom kralježnične moždine. Obje slike slikane su pri ekspoziciji 200.1 ms i povećanju 10x.

Kako bi se potvrdilo prikazano na slikama, uspoređivala se prosječna vrijednost Corrected total cell fluorescence (CTCF) WGA-HRP signala između zdravih štakora i štakora s ozljedom kralježnične moždine. Kako je i vidljivo u grafu 2, CTCF vrijednost WGA-HRP signala kod zdravih štakora puno je veća nego kod štakora s ozljedom kralježnične moždine.

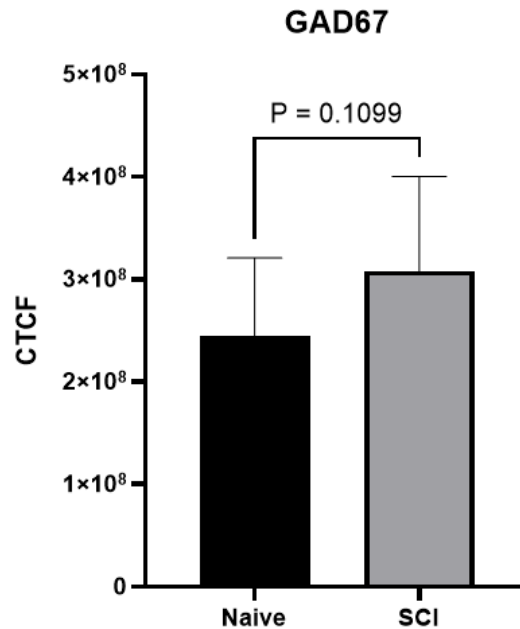


Graf 2. Prosječna vrijednost CTCF WGA signala u zdravog štakora veća je od prosječne vrijednosti CTCF WGA signala u štakora s ozljedom kralježnične moždine. Prosječna ispravljena ukupna fluorescencija stanica (CTCF) prikazuje razliku u intenzitetu fluorescencije u glomerulima olfaktornog bulbusa između zdravih štakora i štakora s ozljedom kralježnične moždine. Podaci su prikazani kao srednja vrijednost ± standardna devijacija. Podaci su analizirani t-testom za nezavisne uzorke. Značajne vrijednosti: **: $p < 0.05$. ($n(N3)=2$, $n(SCI1,3)=2$)

Iduće se promatrala razlika u intenzitetu GAD67 signala. Nakon provedene analize, uočljivo je kako je pri istoj ekspoziciji, GAD67 signal jači u olfaktornom bulbusu životinje s ozljedom kralježnične moždine (**Slika 15**). Računao se CTCF te je u grafu 3 vidljivo kako postoji razlika u srednjim vrijednostima CTCF GAD67 signala između zdravih štakora i štakora s OKM, ali ona nije značajna ($p=0.1099$).

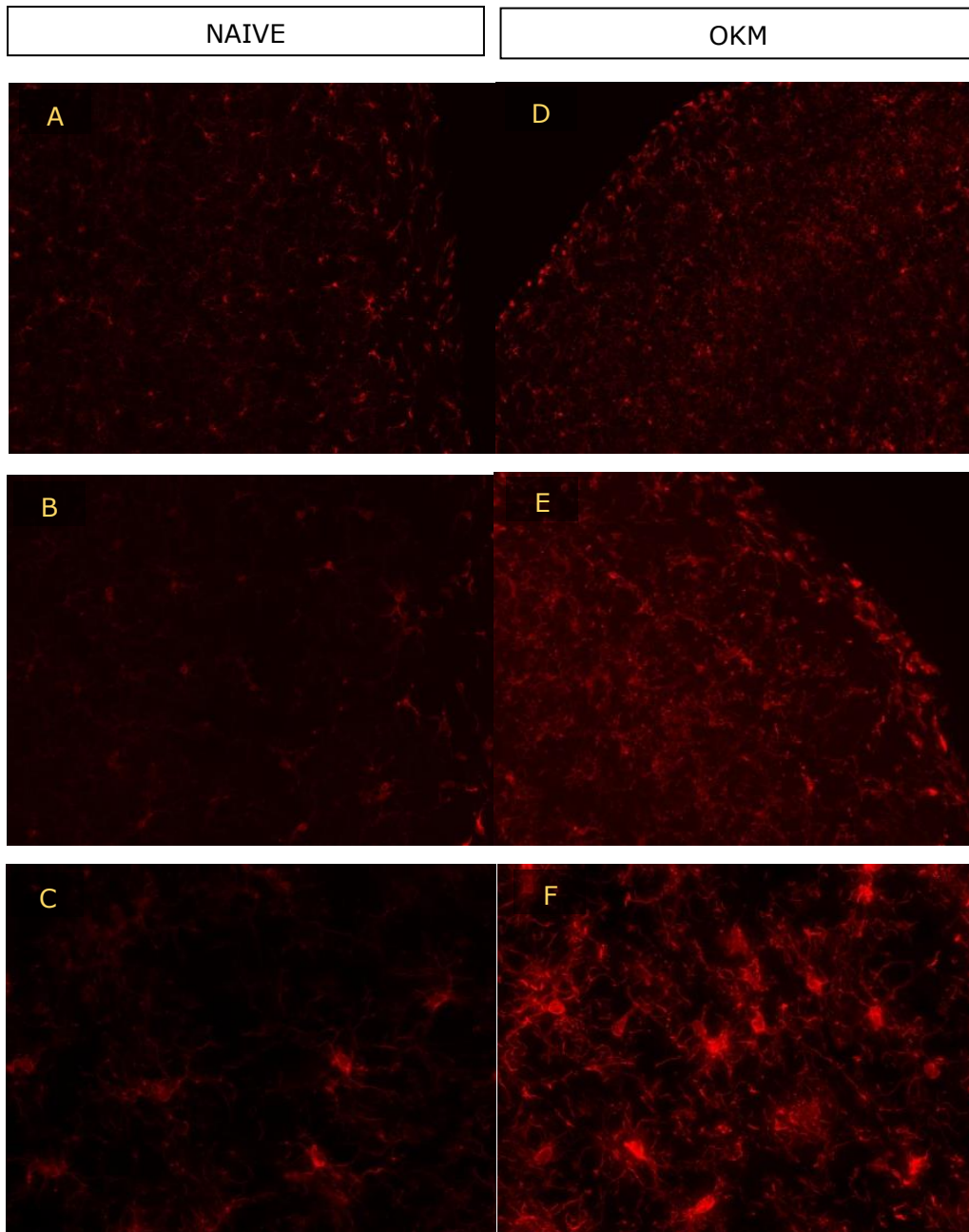


Slika 15. Ekspresija GAD67 pozitivnih stanica kod zdravih štakora i štakora s ozljedom kralježnične moždine. (A) Dio olfaktornog bulbusa zdravog štakora-bojenje GAD 67 (zeleno) i DAPI (plavo)-obojenje slabijeg intenziteta. **(B)** Dio olfaktornog bulbusa štakora sa ozljedom kralježnične moždine-bojenje GAD67 (zeleno) i DAPI (plavo)-intenzivnije obojenje. Obje slike rađene su pri ekspoziciji 300.1 ms i povećanju 10x.

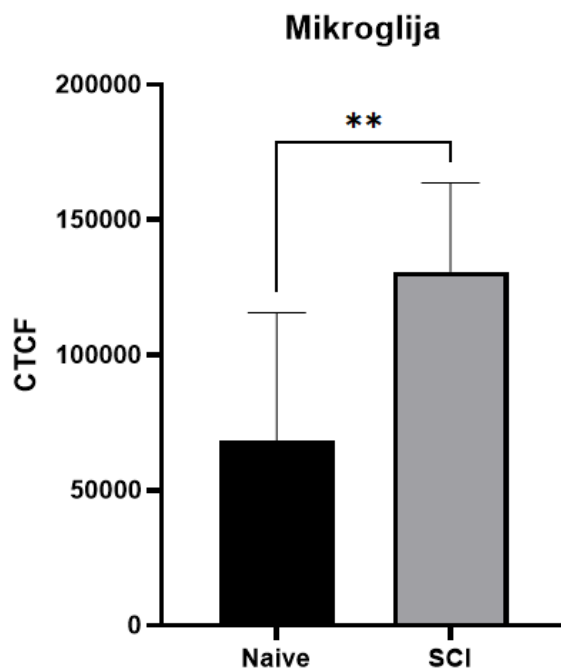


Graf 3. Prosječna vrijednost CTCF GAD67 signala u zdravog štakora (N3) manja je od prosječne vrijednosti CTCF GAD67 signala u štakora s ozljedom kralježnične moždine (SCI1, SCI3). Prosječna ispravljena ukupna fluorescencija stanica (CTCF) prikazuje razliku u intenzitetu fluorescencije u olfaktornom bulbusu između zdravih štakora i štakora s ozljedom kralježnične moždine. Podaci su prikazani kao srednja vrijednost \pm standardna devijacija. Podaci su analizirani t-testom za nezavisne uzorke. Značajne vrijednosti: nz: $p < 0.05$. ($n(N3)=2$, $n(SCI1,3)=2$)

Količina, oblik i intenzitet fluorescencije mikroglija stanica također je ukazivao na razlike u olfaktornom bulbusu između zdravih štakora i štakora s ozljedom kralježnične moždine. Naime, analizom mikroglija stanica na različitim povećanjima (10x, 20x, 40x) vidljivo je kako se kod štakora s ozljedom kralježnične moždine povećao broj aktiviranih mikroglija (kraći izdanci, povećanje staničnog tijela). Isto tako, uočljiv je i jači intenzitet fluorescencije mikroglija u olfaktornom bulbusu štakora s ozljedom kralježnične moždine. To je prikazano na slici 16 i u grafu 4, koji jasno pokazuje kako je prosječna vrijednost CTCF mikroglija stanica značajno veća u slučaju štakora s ozljedom kralježnične moždine, nego u slučaju zdravih štakora.



Slika 16. Detekcija mikroglia stanica u olfaktornom bulbusu. Postoje razlike u broju, obliku i intenzitetu mikroglia stanica kod zdravih štakora i štakora s ozljedom kralježnične moždine. **(A)** Mikroglia stanice u zdravom štakoru pri povećanju 10x. **(B)** Mikroglia stanice u zdravom štakoru pri povećanju 20x. **(C)** mikroglia stanice u zdravom štakoru pri povećanju 40x. **(D)** Mikroglia stanice u štakoru s ozljedom kralježnične moždine pri povećanju 10x. **(E)** Mikroglia stanice u štakoru s ozljedom kralježnične moždine pri povećanju 20x. **(F)** Mikroglia stanice u štakoru s ozljedom kralježnične moždine pri povećanju 40x. Sve slike rađene su pri ekspoziciji 149.9 ms.



Graf 4. Prosječna vrijednost CTCF mikroglia u zdravog štakora (N3) manja je od prosječne vrijednosti CTCF mikroglia u štakora s ozljedom kralježnične moždine (SCI1). Prosječna ispravljena ukupna fluorescencija stanica (CTCF) prikazuje razliku u intenzitetu fluorescencije u olfaktornom bulbusu između zdravih štakora i štakora s ozljedom kralježnične moždine. Podaci su prikazani kao srednja vrijednost \pm standardna devijacija. Podaci su analizirani t-testom za nezavisne uzorke. Značajne vrijednosti: **: $p < 0.05$. ($n(N3)=2$, $n(SCI1,3)=2$)

5. RASPRAVA

Glavni cilj ovog istraživanja bio je uočiti promjene u olfaktornoj arhitekturi štakora nakon ozljede kralježnične moždine. Intranazalnom administracijom WGA-HRP tracara pokušali smo pratiti njegovo retrogradno kretanje kroz olfaktornu mrežu štakora i usporediti razlike između zdravih životinja i onih s ozljedom kralježnične moždine. Uspoređivali su se i ostali markeri poput GAD67 i mikroglije. Glavna otkrića su da se WGA-HRP traser uspješno prenio u olfaktorni bulbus, odnosno mozak štakora. Uočen je slabiji WGA-HRP signal kod štakora s ozljedom kralježnične moždine, što sugerira kako su nakon takve traumatske ozljede, posljedice vidljive i iznad mjesta ozljede. Prosječna masa mozga nakon ozljede kralježnične moždine manja je nego masa mozga zdravih štakora. GAD67 signal, odnosno razine GABA su porasle nakon ozljede te su mikroglije u olfaktornom bulbusu postale aktivne i emitirale su jaču fluroescenciju. Ti podaci ukazuju kako OKM uzrokuje značajne promjene u arhitekturi olfaktorne mreže i prijenosu olfaktornog signala.

Ozljeda kralježnične moždine uveliko mijenja način života te uzrokuje značajne posljedice na zdravlje čovjeka. Pronađena je povezanost gubitka osjeta mirisa i ozljede kralježnične moždine. [15] To pokazuje kako OKM djeluje na cijeli organizam, pa tako i na olfaktorni sustav, ali i mozak. Dolazi do pojave upalnih procesa koji mogu biti korisni, ali kod kronične upale, mogu se javiti i brojni štetni utjecaji.

Analiziranjem mase mozga pokušalo se utvrditi dolazi li do globalne atrofije organa, odnosno do gubitka moždanog tkiva i smanjenja mase mozga nakon ozljede kralježnične moždine. Nakon vaganja 3 mozga (bez malog mozga) zdravih štakora i 3 mozga štakora s ozljedom kralježnične moždine, uočeno je kako postoji razlika u masama. Zdravi štakori imali su veću masu mozga (za 0.12 g), ali razlika nije bila statistički značajna. Croy i Hummel spominju kako smanjeni broj olfaktornih receptora može dovesti do atrofije olfaktornog bulbusa i smanjenje njegovog volumena uzrokuje smanjeni

prijenos signala iz olfaktornog bulbusa u ostale dijelove mozga poput amigdale i hipokampusa, što može dovesti do neurodegeneracije. [45] Ta poveznica između smanjenog volumena bulbusa i pojave neurodegeneracije mogla bi otkriti nova saznanja u budućnosti, s obzirom da alfa razina sugerira tendenciju otkrivanja razlika između skupina. U budućim radovima treba analizirati razlike u masi na većem broju uzoraka i pratiti moguću progresiju smanjenja mase mozga nakon OKM, ovisno o vremenu proteklom nakon ozljede.

Olfaktorni bulbus sastoji se od više slojeva različitih vrsta neurona. U ovom eksperimentu prikazani su pojedini slojevi bulbusa i na temelju testiranih neurotransmitera i neuromarkera, moglo se zaključiti koji od njih se nalaze u kojem sloju olfaktornog bulbusa. U rezultatima je prikazano kako se DAPI nalazi u gotovo svim slojevima olfaktornog bulbusa jer označava jezgre svih stanica. WGA-HRP se uočavao u glomerulima, gdje se vezao za posebne ugljikohidrate, poput N-acetil-glukozamina, koji su povezani s membranom raznih tipova neurona. [19] NeuN se nalazi u sloju granularnih stanica, dok mitralne stanice uopće ne označava. GAD67 prisutan je u više slojeva zato što iz njega nastaje neurotransmitter GABA koji je široko rasprostranjen po olfaktornom bulbusu i ima važnu ulogu u moduliranju sinaptičke transmisije. Mikroglije su bile također raspoređene po većini slojeva olfaktornog bulbusa, a nakon ozljede kralježnične moždine, njihova koncentracija se povećala razmjerno u svim slojevima.

Korištenjem WGA-HRP kao trcera, analiziralo se njegovo širenje po olfaktornoj mreži. Na našim uzorcima koji su uzeti 72 sata nakon intranazalne administracije trcera, pokazalo se da se WGA-HRP tracer nalazi u glomerularnom sloju olfaktornog bulbusa. Buduća pretpostavka je kako bi nakon duljeg vremena, tracer došao do dubljeg dijela moždane olfaktorne mreže. Na ovaj način je bilo moguće pratiti razlike u jačini WGA-HRP signala unutar glomerularnog sloja olfaktornog bulbusa između zdravih štakora i štakora s ozljedom kralježnične moždine. Naši rezultati ukazuju kako je nakon ozljede kralježnične moždine, signal WGA-HRP trcera

slabiji. To smo potvrdili i računanjem CTCF (Corrected Total Cell Fluorescence). Naime, prosječna vrijednost CTCF veća je u slučaju zdravog štakora, što znači da je na uzorcima iz štakora s ozljedom kralježnične moždine slabiji intenzitet fluorescencije. Mogući razlog je slabiji prijenos informacija olfaktornom mrežom zbog manje povezanosti neurona koji posreduju prijenosu olfaktornog signala u mozak. Taj podatak doprinosi činjenici da se nakon ozljede kralježnične moždine mogu događati i promjene u mozgu tj. iznad razine ozljede, a ne samo u dijelu ispod ozljede.

Treba napomenuti kako na nekim naive uzorcima (iz zdravih štakora) nije bio prisutan WGA-HRP signal. Mogući uzroci su administracija nedovoljne količine tracara ili da u jednu od nosnica tracers nije adekvatno unesen, pa u jedan bulbus WGA-HRP nije dospio (nema signala), a u drugi je (uočen signal). Također, moguće da se radi o razlikama u količini WGA-HRP signala zbog različitih pozicija rezova u bulbusu. Moguće je da rezovi iz prednjeg dijela bulbusa emitiraju jači WGA-HRP signal. U literaturi su nađeni radovi koji također opisuju kako neki kontrolni uzorci nisu imali WGA-HRP signal, dok s uzorcima nakon ozljede i prisutne lezije nisu imali takvih problema. [45]

GAD67 je enzim iz kojeg se sintetizira inhibicijski neurotransmitter GABA. Prijašnja istraživanja pokazala su kako se u neurodegenerativnim bolestima i shizofreniji ekspresija GAD67 smanjuje. [27] No, neka istraživanja uočavala su i porast u GAD67 mRNA ekspresiji, ali i u količini GAD67 u neuronima te je porast bio prisutan i nekoliko mjeseci nakon ozljede kralježnične moždine. Oni su pretpostavili kako je razlog porasta GAD67 koncentracije promjena funkcije, ali i eliminacija sinapsi i neuralne aktivnosti. To je proces kojim se pokušava ponovno uspostaviti homeostaza, kako bi neuroni bili u početnom stanju prije nego prime signale koji normaliziraju njihovu funkciju. Oni su to povećanje uočili u dorzalnom dijelu roga. Međutim, te činjenice se u navedenom radu odnose na spinalne neurone ispod mjesta ozljede, što rezultira promjenama u tijeku oporavka i prilagodbe i može biti dio regenerativnog procesa u

kralježničnoj moždini. [29] U slučaju našeg istraživanja, pokazalo se kako je porast GAD67 moguć i u područjima iznad mjesta ozljede, odnosno u mozgu, kao i u olfaktornoj mreži.

Korištenje protutijela anti-NeuN često se koristi u imunohistokemijskim istraživanjima kao marker zrelih neurona za diferencijaciju, da se odredi funkcionalno stanje neurona u normalnom okruženju, ali i patološkim stanjima. [33] U uvodu je opisano označavanje NeuN u malom mozgu štakora. Mullen u svom radu spominje kako je u olfaktornom bulbusu slična situacija te su gotovo svi neuroni imunoreaktivni na NeuN, osim mitralnih stanica. Naše istraživanje podupire tu činjenicu jer sugerira imunoreaktivnost granularnih stanica u granularnom sloju, ali sloj mitralnih stanica nije označen NeuN, što govori kako one nisu imunoreaktivne na ovaj marker.

Mikroglija stanice služe kao posrednici upale u središnjem živčanom sustavu. Analizom mikroglija unutar olfaktornog bulbusa, htjelo se ukazati na moguće razlike u njihovom broju i obliku. Pokazalo se kako postoje razlike u broju mikroglija stanica u olfaktornom bulbusu između zdravog štakora i štakora s ozljedom kralježnične moždine. Zdravi štakor je imao manji broj mikroglija u bulbusu, ali i manji broj aktiviranih mikroglija. To se moglo uočiti na temelju oblika obojanih mikroglija. Naime, neaktivne mikroglije imaju duže izdanke i manje tjelešce, dok aktivne mikroglije koje se bore protiv patogena/upale imaju kraće izdanke i zadebljano tjelešce. S obzirom da aktivne mikroglije emitiraju puno jaču fluorescenciju, bilo je vidljivo kako ima puno više aktivnih mikroglija u bulbusu štakora s ozljedom kralježnične moždine, što ukazuje na upalu u moždanom tkivu, točnije u olfaktornom bulbusu nakon ozljede kralježnične moždine. To je još jedan pokazatelj kako ozljeda kralježnične moždine utječe na stanje mozga.

U budućim istraživanjima može se koristiti imunohistokemijska identifikacija olfaktornog marker proteina (OMP) u glomerulima olfaktornog bulbusa. Taj protein se nalazi u živčanim završecima aksona zrelih olfaktornih osjetilnih neurona, pa njegova vizualizacija ne zahtjeva vanjsku

administraciju tracara. Korišten je kod ozljede olfaktornog epitela, ali primjena nakon ozljede kralježnične moždine također bi mogla biti korisna. Pratila bi se razlika u intenzitetu fluorescencije između glomerula zdravih životinja i životinja s ozljedom kralježnične moždine. [22]

Također, mogla bi se uspoređivati i veličina glomerula u olfaktornom bulbusu. Nakon oštećenja olfaktornog epitela pomoću dietilditiokarbamata (DDTC), veličina glomerula u olfaktornom bulbusu se smanjila. Nakon 3 dana, glomeruli su se smanjili i do 40%. [22] Takvi podaci mogli bi se ubuduće izmjeriti i u glomerulima olfaktornog bulbusa nakon ozljede kralježnične moždine kako bi se vidjelo postoji li utjecaj ozljede na promjene u veličini glomerula.

6. ZAKLJUČAK

Na kraju, rezultati ovog eksperimentalnog rada ukazuju kako je OKM u štakora povezana sa promjenama u olfaktornoj neuronskoj mreži. Pokazano je kako se WGA-HRP tracer uspješno locirao u glomerularnom sloju olfaktornog bulbusa u obje skupine štakora 72 sata nakon intranazalne administracije i retrogradnog transporta. Intenzitet WGA-HRP signala slabiji je u štakora s ozljedom kralježnične moždine nego u kontrolnoj skupini. GAD67, enzim koji sintetizira GABA, uočen je u olfaktornom bulbusu zdravih štakora, ali i onih s ozljedom kralježnične moždine. Jačina imunofluorescencije bila je neznajčajno veća na tkivu štakora s OKM, što sugerira na obrambene mehanizme i neuroprotektivne funkcije koji se javljaju nakon ozljede. Povećan broj i aktivacija mikroglia u olfaktornom bulbusu nakon ozljede ukazuju na pojavu upale u moždanom tkivu. Svi ovi podaci podilaze činjenici da ozljeda kralježnične moždine ima negativan utjecaj na mozak, olfaktorni sustav, ali i njegovu funkciju. Rezultati ovog istraživanja doprinose boljem razumijevanju povezanosti ozljede kralježnične moždine i olfaktorne disfunkcije. Potrebna su daljnja istraživanja koja bi potvrdila naše rezultate kako bi se bolje osvijestio utjecaj OKM ne samo na motorne sposobnosti, već i na ostale svakodnevne funkcije, poput osjeta mirisa, koje su neophodne i olakšavaju nam život.

7. LITERATURA

1. Anjum, A., Yazid, M. D. I., Fauzi Daud, M., Idris, J., Ng, A. M. H., Selvi Naicker, A., ... & Lokanathan, Y. Spinal cord injury: pathophysiology, multimolecular interactions, and underlying recovery mechanisms. *International journal of molecular sciences*, (2020). 21(20), 7533.
2. Venkatesh, K., Ghosh, S. K., Mullick, M., Manivasagam, G., & Sen, D. Spinal cord injury: pathophysiology, treatment strategies, associated challenges, and future implications. *Cell and tissue research*, (2019). 377, 125-151.
3. World Health Organization (WHO), Spinal cord injury, (2013.), [<https://www.who.int/news-room/fact-sheets/detail/spinal-cord-injury>], (15.5.2023.)
4. Ahuja, C. S., Nori, S., Tetreault, L., Wilson, J., Kwon, B., Harrop, J., Choi, D., & Fehlings, M. G. Traumatic spinal cord injury - Repair and regeneration. *Clinical Neurosurgery*, (2017). 80(3), S22–S90.
5. McDonald, J. W., & Sadowsky, C. Spinal-cord injury. *The Lancet*, (2002). 359(9304), 417-425.
6. Burton, S. D., Lepousez, G., Lledo, P. M., & Wachowiak, M. Neural circuits of the mammalian main olfactory bulb. In *Neural Circuit and Cognitive Development* (2020). (pp. 3-26). Academic Press.
7. Mori, K., & Sakano, H. Olfactory circuitry and behavioral decisions. *Annual Review of Physiology*, (2021). 83, 231-256.
8. Nagayama, S., Homma, R., & Imamura, F. Neuronal organization of olfactory bulb circuits. *Frontiers in neural circuits*, (2014). 8, 98.
9. Imamura, F., Ito, A., & LaFever, B. J. Subpopulations of projection neurons in the olfactory bulb. *Frontiers in Neural Circuits*, (2020). 14, 561822.

10. Imai, T. (2014, November). Construction of functional neuronal circuitry in the olfactory bulb. In *Seminars in cell & developmental biology* (Vol. 35, pp. 180-188). Academic Press.
11. Barresi, M., Ciurleo, R., Giacoppo, S., Cuzzola, V. F., Celi, D., Bramanti, P., & Marino, S. Evaluation of olfactory dysfunction in neurodegenerative diseases. *Journal of the neurological sciences* (2012)., 323(1-2), 16-24.
12. Marin, C., Langdon, C., Alobid, I., & Mullol, J. Olfactory dysfunction in traumatic brain injury: the role of neurogenesis. *Current Allergy and Asthma Reports*, (2020)., 20, 1-11.
13. Attems, J., Walker, L., & Jellinger, K. A. Olfactory bulb involvement in neurodegenerative diseases. *Acta neuropathologica*, (2014). 127, 459-475.
14. Serby, M., Larson, P., & Kalkstein, D. S. The nature and course of olfactory deficits in Alzheimer's disease. *The American journal of psychiatry*. (1991).
15. Hirsch, A. R., & Cleveland, L. B. Olfaction and chronic spinal cord injury. *Journal of Neurologic Rehabilitation*, (1998). 12(3), 101-104.
16. Lin, M. S., Chiu, I. H., & Lin, C. C. Ultrarapid inflammation of the olfactory bulb after spinal cord injury: protective effects of the granulocyte colony-stimulating factor on early neurodegeneration in the brain. *Frontiers in Aging Neuroscience*, (2021). 13, 701702.
17. Arbab, M. A. R., Wiklund, L., & Svendgaard, N. A. Origin and distribution of cerebral vascular innervation from superior cervical, trigeminal and spinal ganglia investigated with retrograde and anterograde WGA-HRP tracing in the rat. *Neuroscience*, (1986). 19(3), 695-708.
18. Martone, M. E., & Ellisman, M. H. Neuron. *Encyclopedia of the Human Brain*, (2002). 507-523.

19. Valtschanoff, J. G., Weinberg, R. J., & Rustioni, A. Peripheral injury and anterograde transport of wheat germ agglutinin-horse radish peroxidase to the spinal cord. *Neuroscience*, (1992). 50(3), 685-696.
20. Haber, S. Tracing intrinsic fiber connections in postmortem human brain with WGA-HRP. *Journal of neuroscience methods*, (1988). 23(1), 15-22.
21. Itaya, S. K., & Van Hoesen, G. W. WGA-HRP as a transneuronal marker in the visual pathways of monkey and rat. *Brain research*, (1982). 236(1), 199-204.
22. Slotnick, B., Bodyak, N., & Davis, B. J. Olfactory Marker Protein Immunohistochemistry and the Anterograde Transport of Horseradish Peroxidase as Indices of Damage to the Olfactory Epithelium. *Chemical Senses*, (2001). 26(6), 605-610.
23. Thorne, R. G., Emory, C. R., Ala, T. A., & Frey II, W. H. Quantitative analysis of the olfactory pathway for drug delivery to the brain. *Brain research*, (1995). 692(1-2), 278-282.
24. Baker, H., & Spencer, R. F. Transneuronal transport of peroxidase-conjugated wheat germ agglutinin (WGA-HRP) from the olfactory epithelium to the brain of the adult rat. *Experimental brain research*, (1986). 63, 461-473.
25. Akbarian, S., & Huang, H. S. Molecular and cellular mechanisms of altered GAD1/GAD67 expression in schizophrenia and related disorders. *Brain research reviews*, (2006). 52(2), 293-304.
26. Asada, H., Kawamura, Y., Maruyama, K., Kume, H., Ding, R. G., Kanbara, N., ... & Obata, K. Cleft palate and decreased brain γ -aminobutyric acid in mice lacking the 67-kDa isoform of glutamic acid decarboxylase. *Proceedings of the National Academy of Sciences*, (1997). 94(12), 6496-6499.

27. Guidotti, A., Auta, J., Davis, J. M., Gerevini, V. D., Dwivedi, Y., Grayson, D. R., Impagnatiello, F., Pandey, G., Pesold, C., Sharma, R., Uzunov, D., & Costa, E. Decrease in Reelin and Glutamic Acid Decarboxylase67 (GAD67) Expression in Schizophrenia and Bipolar Disorder: A Postmortem Brain Study. *Archives of General Psychiatry*, (2000). 57(11), 1061–1069.
28. Kalkman, H. O., & Loetscher, E. GAD 67: the link between the GABA-deficit hypothesis and the dopaminergic-and glutamatergic theories of psychosis. *Journal of neural transmission*, (2003). 110, 803-812.
29. Tillakaratne, N. J., Mouria, M., Ziv, N. B., Roy, R. R., Edgerton, V. R., & Tobin, A. J. Increased expression of glutamate decarboxylase (GAD67) in feline lumbar spinal cord after complete thoracic spinal cord transection. *Journal of neuroscience research*, (2000). 60(2), 219-230.
30. Gwak, Y. S., & Hulsebosch, C. E. GABA and central neuropathic pain following spinal cord injury. *Neuropharmacology*, (2011). 60(5), 799-808.
31. Diaz-Ruiz, A., Salgado-Ceballos, H., Montes, S., Maldonado, V., Tristan, L., Alcaraz-Zubeldia, M., & Ríos, C. Acute alterations of glutamate, glutamine, GABA, and other amino acids after spinal cord contusion in rats. *Neurochemical research*, (2007). 32, 57-63.
32. Duan, W., Zhang, Y. P., Hou, Z., Huang, C., Zhu, H., Zhang, C. Q., & Yin, Q. Novel insights into NeuN: from neuronal marker to splicing regulator. *Molecular neurobiology*, (2016). 53, 1637-1647.
33. Gusel'Nikova, V. V., & Korzhevskiy, D. NeuN as a neuronal nuclear antigen and neuron differentiation marker. *Acta Naturae (англоязычная версия)*, (2015). 7(2 (25)), 42-47.

34. Mullen, R. J., Buck, C. R., & Smith, A. M. NeuN, a neuronal specific nuclear protein in vertebrates. *Development*, (1992). 116(1), 201-211.
35. Wolf, H. K., Buslei, R., Schmidt-Kastner, R., Schmidt-Kastner, P. K., Pietsch, T., Wiestler, O. D., & Blümcke, I. NeuN: a useful neuronal marker for diagnostic histopathology. *Journal of Histochemistry & Cytochemistry*, (1996). 44(10), 1167-1171.
36. Soylemezoglu, F., Onder, S., Tezel, G. G., & Berker, M. Neuronal nuclear antigen (NeuN): a new tool in the diagnosis of central neurocytoma. *Pathology-Research and Practice*, (2003). 199(7), 463-468.
37. Xu, Y., Jin, M. Z., Yang, Z. Y., & Jin, W. L. Microglia in neurodegenerative diseases. *Neural Regeneration Research*, (2021). 16(2), 270.
38. Smith, J. A., Das, A., Ray, S. K., & Banik, N. L. Role of pro-inflammatory cytokines released from microglia in neurodegenerative diseases. *Brain research bulletin*, (2012). 87(1), 10-20.
39. Brockie, S., Hong, J., & Fehlings, M. G. The role of microglia in modulating neuroinflammation after spinal cord injury. *International Journal of Molecular Sciences*, (2021). 22(18), 9706.
40. Kreutzberg, G. W. Microglia: a sensor for pathological events in the CNS. *Trends in neurosciences*, (1996). 19(8), 312-318.
41. Tejera, D., & Heneka, M. T. Microglia in neurodegenerative disorders. *Microglia: Methods and Protocols*, (2019). 57-67.
42. Aloisi, F. Immune function of microglia. *Glia*, (2001). 36(2), 165-179.
43. Allison, D. J., & Ditor, D. S. Immune dysfunction and chronic inflammation following spinal cord injury. *Spinal Cord* 2015 53:1, (2014). 53(1), 14-18.

44. Croy, I., & Hummel, T. Olfaction as a marker for depression. *Journal of neurology*, (2017). 264(4), 631-638.
45. Struble, R. G., Beckman, S. L., Fessler, E., & Nathan, B. P. Volumetric and horseradish peroxidase tracing analysis of rat olfactory bulb following reversible olfactory nerve lesions. *Chemical senses*, (2001). 26(8), 971-981.

8. ŽIVOTOPIS



Anamarija Mikšić

Državljanstvo: hrvatsko Datum rođenja: 06/05/2000 Spol: Žensko Telefonski broj: (+385) 991992985

E-adresa: anamarija.miksic5@gmail.com

Kućna: Koprivnička 21, 48314 Koprivnički Ivanec (Hrvatska)

RADNO ISKUSTVO

Stručna praksa

Belupo [08/05/2023 – 19/05/2023]

Mjesto: Koprivnica

Zemlja: Hrvatska

Obavljanje prakse u Kemijskom i Instrumentalnom laboratoriju u Kontroli kvalitete. Praćenje procesa provjere kvalitete gotovih lijekova te sirovina analitičkim metodama, korištenje HPLC uređaja, spektrometra itd.

Stručna praksa

Agencija za lijekove i medicinske proizvode (HALMED) [17/04/2023 – 05/05/2023]

Mjesto: Zagreb

Zemlja: Hrvatska

Odrađivanje stručne prakse slušanjem edukacija koje vode zaposlenici raznih sektora u HALMED-u, obavljanje administrativnih poslova, posjet laboratoriju.

Stručna praksa

Opća bolnica dr. Tomislav Bardek [28/06/2021 – 16/07/2021]

Mjesto: Koprivnica

Zemlja: Hrvatska

Uzorkovanje u hematološkom laboratoriju, imunokemijske analize u biokemijskom laboratoriju, provođenje kalibracije analizatora
Ispomoć u bolničkoj ljekarni

Rad preko student servisa

Podravka d.d.

Mjesto: Koprivnica

Zemlja: Hrvatska

Rad tijekom ljeta preko student servisa (obavljanje raznih poslova u više sektora kroz godine).

OBRAZOVANJE I OSPOBLJAVANJE

Magistra istraživanja i razvoja lijekova (mag. pharm. inv.)

Odjel za biotehnologiju, Sveučilište u Rijeci [01/10/2021 – Trenutačno]

Adresa: Radmile Matejčić 2, 51000 Rijeka (Hrvatska)

Prvostupnica biotehnologije i istraživanja lijekova (bacc. biotech. et pharm. inv.)

Odjel za biotehnologiju, Sveučilište u Rijeci [01/10/2018 – 30/09/2021]

Adresa: Radmile Matejčić 2, 51000 Rijeka (Hrvatska)

DIGITALNE VJEŠTINE

MS Office (Word Excel PowerPoint) / Komunikacijski programi (Skype Zoom TeamViewer) / Rad na raunalu / Cresset Spark / Poznavanje rada u programima Avogadro PyMOL Chimera VDM

POČASTI I NAGRADE

Dobitnica stipendije Zaklade HGK-Županijske komore Koprivnica za stipendiranje učenika i studenata

Zaklada HGK-Županijska komora Koprivnica za stipendiranje učenika i studenata [24/11/2021]

Dobitnica studentske stipendije Zaklade HGK u trajanju od dvije godine.

JEZIČNE VJEŠTINE

Materinski jezik/jezici: **hrvatski**

Drugi jezici:

engleski

SLUŠANJE C1 ČITANJE C1 PISANJE C1

GOVORNA PRODUKCIJA C1

GOVORNA INTERAKCIJA C1

Razine: A1 i A2: temeljni korisnik; B1 i B2: samostalni korisnik; C1 i C2: iskusni korisnik

VOZAČKA DOZVOLA

Vozačka dozvola: B
